

# ПРАКТИЧЕСКИЕ РЕКОМЕНДАЦИИ ПО ЛЕКАРСТВЕННОМУ ЛЕЧЕНИЮ РАКА КОРЫ НАДПОЧЕЧНИКОВ

**Коллектив авторов:** Горбунова В.А., Бельцевич Д.Г., Божян В.Ю., Коломейцева А.А., Мельниченко Г.А., Переводчикова Н.И.

**DOI:** 10.18027 / 2224–5057–2017–7–3s2–380–386

**Ключевые слова:** рак коры надпочечников, кортизол, митотан.

Рак коры надпочечников – редкая злокачественная опухоль, исходящая из коркового слоя надпочечника. Заболеваемость составляет 1–2 случая на 1 миллион населения, смертность не превышает 0,2% смертей от всех злокачественных новообразований. Около 60% опухолей – гормонально активные и продуцируют кортизол, альдостерон, половые гормоны. Рак коры надпочечников в Российской Федерации входит в перечень орфанных заболеваний. Лечение проводится только в специализированных медицинских учреждениях.

## I. КЛАССИФИКАЦИЯ И ОПРЕДЕЛЕНИЕ СТАДИИ

Стадирование рака коры надпочечников должно проводиться по системе TNM/UICC (7-е издание, 2009 г.) (табл. 1 и 2).

**Таблица 1. Стадирование рака коры надпочечников по TNM**

T – первичная опухоль

Tx	Первичная опухоль не может быть оценена
T0	Отсутствуют данные о первичной опухоли
T1	Опухоль не более 5 см в наибольшем измерении без инвазии за пределы надпочечника
T2	Опухоль более 5 см без инвазии за пределы надпочечника
T3	Опухоль любого размера с очаговой инвазией, но без прорастания в прилежащие органы
T4	Опухоль любого размера с инвазией в смежные органы (почка, печень, диафрагма, поджелудочная железа, крупные сосуды); опухолевый тромбоз почечной вены или НПВ

N – регионарные лимфоузлы

**Цитирование:** Горбунова В.А., Бельцевич Д.Г., Божян В.Ю., Коломейцева А.А., Мельниченко Г.А., Переводчикова Н.И. Практические рекомендации по лекарственному лечению рака коры надпочечников // Злокачественные опухоли : Практические рекомендации RUSSCO #3s2, 2017 (том 7). С. 380–386.

Nx	Регионарные лимфоузлы не могут быть оценены
N0	Регионарные лимфоузлы не поражены
N1	Метастазы в регионарных лимфоузлах

M – отдаленные метастазы

M0	Отдаленных метастазов нет
M1	Есть отдаленные метастазы

**Таблица 2. Группировка рака коры надпочечников согласно классификации UICC**

Стадия UICC	T	N	M
I	T1	N0	M0
II	T2	N0	M0
III	T1–2 T3	N1 N0	M0 M0
IV	T1–4 T3 T4	N0–1 N1 N0–1	M1 M0 M0

Прогностически более достоверной считается классификация по ENSAT.

**Таблица 3. Соотношение стадий рака коры надпочечников в классификациях TNM и ENSAT**

ENSAT	TNM	Определение
I	T1N0M0	Размер <5 см
II	T2N0M0	Размер >5 см
III	T1-2N1M0 T3-4N0-1M0	Метастазы в лимфоузлах, опухолевая инфильтрация в соседние органы и почку и/или тромбоз нижней полой вены
IV	T1-4N1-2M1	Отдаленные метастазы

## 2. ДИАГНОСТИКА

Диагноз рака коры надпочечников основывается на данных осмотра, результатах инструментальных методов обследования и патоморфологическом заключении. Диагностика производится в рамках дифференциального диагноза с другими опухолями надпочечников, наиболее часто выявляемыми случайно. В случае обнаружения опухоли надпочечника размером более 1 см в первую очередь рекомендовано определить гормональную активность данного образования.

Дооперационная морфологическая диагностика при подозрении на первичную злокачественную опухоль надпочечника проводится редко. Пункционная биопсия целесообразна лишь при подозрении на метастатическое поражение надпочечников, при котором чувствительность цитологического исследования составляет 80–86%. При других вариантах опухолей надпочечников диагностическая ценность предоперационной пункционной биопсии низкая и связана с риском таких ослож-

нений как разрыв капсулы опухоли с перитонеальной диссеминацией, развитием гипертонического криза у пациентов с феохромоцитомой.

Первичное обследование должно быть проведено до всех видов лечебных воздействий и включает в себя:

- **сбор анамнеза и физикальный осмотр;**
- **подавляющий тест с 1 мг дексаметазона (23<sup>00</sup>) и последующим определением кортизола в сыворотке крови в утренние часы;**
- **определение АКТГ в сыворотке крови в утренние часы;**
- **определение экскреции свободного кортизола в суточной моче;**
- **определение стероидных гормонов сыворотки крови (дегидроэпиандростерон-сульфат, 17-оксипрогестерон, андростендион, тестостерон, 17-β-эстрадиол у мужчин и женщин в менопаузе);**
- определение соотношения между уровнем альдостерона и активностью ренина плазмы (у пациентов с АГ и/или гипокалиемией);
- **развернутый клинический и биохимический анализы крови,** расширенную коагулограмму;
- **УЗИ органов брюшной полости, КТ органов брюшной полости с внутривенным контрастированием;**
- **R-графию органов грудной клетки,** КТ органов грудной клетки (при подозрении на метастатическое поражение легких);
- сцинтиграфию костей скелета (при подозрении на метастатическое поражение костей скелета);
- МРТ/КТ головного мозга с внутривенным контрастированием (при подозрении на метастатическое поражение головного мозга);
- ПЭТ с <sup>18</sup>FДГ/ПЭТ-КТ;
- прямую ангиографию (для оценки инвазии крупных сосудов, опухолевого тромбоза почечной вены и НПВ).

Рекомендуемый алгоритмы лечебно-диагностических мероприятий при раке коры надпочечников представлен на рис. 1.

## 3. ЛЕЧЕНИЕ

### 3.1. Лечение локализованных стадий рака коры надпочечников

После выполнения радикальной резекции (R0) рекомендована адьювантная терапия. Особенно это оправдано при размерах первичной опухоли  $\geq 8$  см, микроскопической инвазии в сосуды, капсулу опухоли и/или при индексе пролиферативной активности Ki-67  $>10\%$ . В качестве послеоперационной лекарственной терапии

применяется ингибитор стероидогенеза митотан, который проявляет аденолитическую активность, действуя на пучковую и частично сетчатую зону, и приводит к клеточной дегенерации коры надпочечника, не затрагивая клубочковую зону. Наряду с противоопухолевым воздействием, митотан повреждает внутриклеточные ферменты, участвующие в синтезе стероидов, таким образом, снижает интенсивность надпочечникового стероидогенеза. Аджьювантная терапия митотаном проводится в течение 2 лет. Остается дискуссионным вопрос о целесообразности назначения митотана в качестве адьювантной терапии всем без исключения больным. Особенно этот вопрос актуален для пациентов с низким риском рецидива заболевания, при Ki-67 < 10%. Аджьювантная ЛТ может быть рекомендована при высоком риске локального рецидива, например, при R1-резекции. Паллиативная ЛТ является методом выбора при метастазах в костях и головном мозге (30–40 Гр).

### 3.2. Лечение распространенного рака коры надпочечников

Пациенты неоперабельным раком коры надпочечников, наличием распространённого метастатического процесса после резекции первичной опухоли, быстрым прогрессированием заболевания должны получать цитотоксическую терапию в комбинации с митотаном. Пациенты с медленной прогрессией в качестве первичного лечения могут получать монотерапию митотаном, возможно в комбинации с циторедуктивными операциями. Наиболее эффективной схемой ХТ при распространенном раке коры надпочечников является комбинация этопозида, доксорубицина и цисплатина на фоне постоянного приема митотана (EDP-M) (табл. 4).

**Таблица 4. Рекомендуемый режим химиотерапии I линии распространенного рака коры надпочечников**

<b>EDP-M</b>	<b>Этопозид</b> 100 мг/м <sup>2</sup> в/в во 2–4-й дни + <b>доксорубин</b> 40 мг/м <sup>2</sup> в/в в 1-й день + <b>цисплатин</b> 40 мг/м <sup>2</sup> в/в в 3-й и 4-й дни, 1 раз в 28 дней, 6 курсов + митотан ежедневно в дозе, обеспечивающей его содержание в сыворотке крови на уровне 14–20 мкг/мл, непрерывно
--------------	--

Во II линии лечения больных раком коры надпочечников применяется комбинация гемцитабина и фторпиримидинов (табл. 5).

**Таблица 5. Режимы химиотерапии, применяемые во 2 линии лечения распространенного рака коры надпочечников**

<i>Гемцитабин</i> 800 мг/м <sup>2</sup> в/в в 1-й и 8-й дни каждые 21 день + <i>5-фторурацил</i> 200 мг/м <sup>2</sup> в/в ежедневно, до прогрессирования заболевания или неприемлемой токсичности + митотан ежедневно в дозе, обеспечивающей его содержание в сыворотке крови на уровне 14–20 мкг/мл, непрерывно
<i>Гемцитабин</i> 800 мг/м <sup>2</sup> в/в в 1-й и 8-й дни каждые 21 день + <i>капецитабин</i> 1500 мг/сут. внутрь ежедневно до прогрессирования заболевания или неприемлемой токсичности + митотан ежедневно в дозе, обеспечивающей его содержание в сыворотке крови на уровне 14–20 мкг/мл, непрерывно

Рекомендуемый алгоритм лечения распространенного рака коры надпочечников представлен на рис. 2.

### 3.3. Рекомендации по лечению митотаном

Терапию митотаном начинают с дозы 0,5–1 г/сут. в сутки с последующим повышением дозы на 1 г каждые 4–7 дней до 4–6 г/сут. ежедневно или до максимально переносимой дозы. Препарат принимается 2–3 раза в сутки во время еды. Повышение дозы регулируется:

- переносимостью препарата;
- достигнутой терапевтической концентрацией (14–20 мг/л).

Проверять уровень митотана в крови необходимо:

- каждые 4–8 нед. до достижения целевой концентрации;
- при достижении целевой концентрации – каждые 3 мес.

Определение уровня митотана в крови необходимо при возникновении побочных эффектов.

### 3.4. Рекомендации по заместительной терапии при лечении митотаном

В связи с возможностью блокирования синтез кортизола и опасностью развития острой надпочечниковой недостаточности больные должны получать заместительную терапию ГКС:

- гидрокортизон 50–75 мг/сут. или
- кортизона ацетат 75–100 мг/сут.

Оценка заместительной терапии производится по клиническим критериям. Оценивать минералокортикоидную недостаточность необходимо по уровню электролитов с последующей коррекцией флудрокортизоном. Гипогонадизм у мужчин оценивается по клиническим проявлениям (эректильная дисфункция, гинекомастия) и подтверждается гормональной оценкой с последующим назначением заместительной терапии. Вторичный гипотиреоз (ТТГ – норма, свободный Т4 снижен) также требует заместительной терапии.

## 4. НАБЛЮДЕНИЕ

Наблюдение рекомендуется проводить, ориентируясь на общие онкологические принципы наблюдения за пациентами после хирургических вмешательств и/или химиотерапии. Периодичность визитов составляет 1 раз в 3 мес. в течение 1-го года осуществляется, 1 раз в 6 мес. – в течение 2-го года, в дальнейшем пожизненно – 1 раз в год.

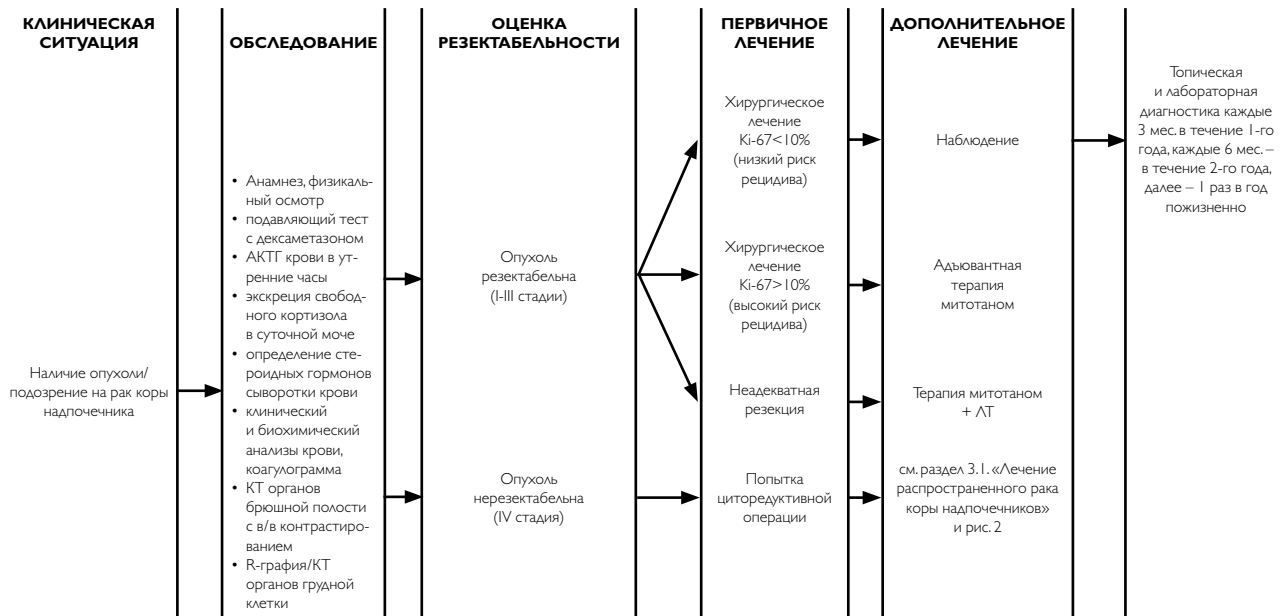
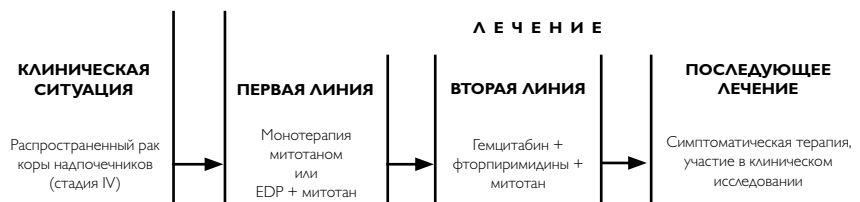

Рисунок 1. Алгоритм лечебно-диагностических мероприятий при раке коры надпочечников.



**Рисунок 2. Лечение распространенного рака коры надпочечников.**