

# ПРАКТИЧЕСКИЕ РЕКОМЕНДАЦИИ ПО ЛЕКАРСТВЕННОМУ ЛЕЧЕНИЮ РАКА ОБОДОЧНОЙ КИШКИ И РЕКТОСИГМОИДНОГО СОЕДИНЕНИЯ

**Коллектив авторов:** Федянин М.Ю., Гладков О.А., Гордеев С.С., Рыков И.В., Трякин А.А.

**DOI:** 10.18027 / 2224-5057-2017-7-3s2-261-294

**Ключевые слова:** рак ободочной кишки и ректосигмоидного соединения, химиотерапия, таргетная терапия, метастазэктомия.

## I. КЛАССИФИКАЦИЯ И ОПРЕДЕЛЕНИЕ СТАДИИ

Гистологическая классификация проводится в соответствии с международной классификацией опухолей (2010 г.).

### I.1. Международная гистологическая классификация (2010 г.)

#### Эпителиальные опухоли

#### I.1.1. Доброкачественные опухоли (информация приведена справочно)

- Тубулярная аденома
- Ворсинчатая аденома
- Тубулярно-ворсинчатая аденома
- Аденоматозный полип

#### I.1.2. Интраэпителиальная неоплазия (дисплазия), связанная с хроническими воспалительными заболеваниями кишечника

- Железистая интраэпителиальная неоплазия высокой степени
- Железистая интраэпителиальная неоплазия низкой степени

### 1.1.3. Рак<sup>1</sup>

- Аденокарцинома
- Слизистая аденокарцинома<sup>2</sup>
- Перстневидноклеточный рак<sup>3</sup>
- Мелкоклеточный рак
- Плоскоклеточный рак
- Аденоплоскоклеточный рак
- Медуллярный рак
- Недифференцированный рак

<sup>1</sup> Опухоли делятся на высоко- (более чем в 95% клеток определяются железистые структуры), умеренно- (железистые структуры определяются в 50–95% клеток), низкодифференцированные (железистые структуры определяются в 5–50% клеток) и недифференцированные (железистые структуры определяются в <5% клеток);

<sup>2</sup> Устанавливается, если >50% объема опухоли представлено внеклеточной слизью; всегда расцениваются как низкодифференцированные;

<sup>3</sup> Устанавливается, если >50% внутриклеточного объема представлено слизью; всегда расцениваются как низкодифференцированные.

## 1.2. Стадирование по системе TNM

Для рака ободочной кишки и ректосигмоидного соединения используется единая классификация TNM (7-е издание, 2009 г.).

Символ T содержит следующие градации:

TX – недостаточно данных для оценки первичной опухоли.

Tis – преинвазивный рак (интраэпителиальная инвазия или инвазия собственной пластинки слизистой оболочки)

T1 – опухоль распространяется в подслизистый слой стенки кишки

T2 – опухоль распространяется на мышечный слой, без прорастания стенки кишки

T3 – опухоль прорастает все слои стенки кишки с распространением в жировую клетчатку, без поражения соседних органов. Для опухолей, расположенных в верхнеампулярном отделе прямой кишки и ректосигмоидном отделе ободочной кишки (покрытых брюшиной), символ T3 характеризует распространение опухоли до субсерозы (не прорастают серозную оболочку)

T4 – опухоль прорастает в окружающие органы и ткани или серозную оболочку:

- T4a – прорастание висцеральной брюшины
- T4b – прорастание в другие органы и структуры

Символ N указывает на наличие или отсутствие метастазов в регионарных лимфатических узлах

NX – недостаточно данных для оценки регионарных лимфатических узлов

N0 – поражения регионарных лимфатических узлов нет

N1 – метастазы в 1–3 (включительно) регионарных лимфатических узлах:

- N1a – метастазы в 1 регионарном лимфатическом узле
- N1b – метастазы в 2–3 лимфатических узлах
- N1c – диссеминаты в брыжейке без поражения регионарных лимфатических узлов

N2 – метастазы более чем в 3 регионарных лимфатических узлах:

- N2a – метастазы в 4–6 лимфатических узлах
- N2b – метастазы в 7 и более лимфатических узлов.

Символ M характеризует наличие или отсутствие отдаленных метастазов

M0 – отдаленных метастазов нет

M1 – наличие отдаленных метастазов:

- M1a– наличие отдаленных метастазов в одном органе
- M1b– наличие отдаленных метастазов более чем в одном органе или по брюшине

Группировка по стадиям представлена в табл. 1.

**Таблица 1. Группировка по стадиям рака ободочной кишки и рака ректосигмоидного соединения**

Стадия	T	N	M
0	is	0	0
I	1,2	0	0
II	3,4	0	0
IIA	3	0	0
IIB	4a	0	0
IIC	4b	0	0
III	Любая	1,2	0
IIIA	1,2	I	0
	I	2a	0
IIIB	1,2	2b	0
	2,3	2a	0
	3,4a	I	0
IIIC	4b	1,2a,2b	0
	4a	2a	0
	3,4a	2b	0
IV	Любая	Любая	I
IVa	Любая	Любая	Ia
IVb	Любая	Любая	Ib

Перечень регионарных лимфатических узлов в зависимости от локализации первичной опухоли представлен в табл. 2.

**Таблица 2. Перечень регионарных лимфатических узлов в зависимости от локализации первичной опухоли**

Локализация опухоли	Регионарные лимфатические узлы
Аппендикулярный отросток	Вдоль a.ileocolica
Слепая кишка	Вдоль a.ileocolica, a.colica dextra

Локализация опухоли	Регионарные лимфатические узлы
Восходящая ободочная кишка	Вдоль a.ileocolica, a.colica dextra, a.colica media
Печёночный изгиб ободочной кишки	Вдоль a.colica dextra, a.colica media
Поперечная ободочная кишка	Вдоль a.colica dextra, a.colica media, a.colica sinistra, a.mesenterica inferior
Селезёночный изгиб ободочной кишки	Вдоль a.colica media, a.colica sinistra, a.mesenterica inferior
Нисходящая ободочная кишка	Вдоль a.colica sinistra, a.mesenterica inferior
Сигмовидная кишка	Вдоль aa.sigmoideae, a.colica sinistra, a.rectalis superior, a.mesenterica inferior

### 1.3. Стадирование по Kikuchi раннего рака ободочной кишки

При планировании местного иссечения T1 рака ободочной кишки предлагается детальное стадирование заболевания на основании данных МРТ и УЗ-колоноскопии по следующим критериям:

T1sm1 – глубина инвазии подслизистого слоя до 1/3

T1sm2 – умеренная глубина инвазии подслизистого слоя – до 2/3

T1sm3 – полная инвазия опухолью всего подслизистого слоя

Окончательное стадирование проводится по результатам гистологического исследования после удаления опухоли.

### 1.4. Стадирование по Haggitt малигнизированных полипов ободочной кишки

Для определения тактики лечения малигнизированных полипов ободочной кишки предлагается стадирование по результатам морфологического исследования:

Уровень 0 – отсутствие инвазивной карциномы

Уровень I – инвазия в «головку» полипа

Уровень II – инвазия в «шейку» полипа

Уровень III – инвазия в «ножку» полипа

Уровень IV – инвазия в «основание» полипа

Уровень I–III соответствует T1sm1,

а уровень IV может соответствовать T1sm1–3

## 2. ДИАГНОСТИКА

Диагноз рака ободочной кишки и ректосигмоидного соединения основывается на данных осмотра, результатах инструментальных методов обследования и патоморфологическом заключении.

### 2.1. Жалобы и анамнез

Необходимо проводить сбор жалоб и анамнеза у пациента с целью выявления факторов, которые могут повлиять на выбор тактики лечения. У 3–5% больных раком ободочной кишки развитие заболевания связано с наличием известных наследственных

синдромов. Наиболее распространённые – синдром Линча и семейный аденоматоз толстой кишки. В связи с этим у всех больных колоректальным раком рекомендуется собрать семейный анамнез и проанализировать его на соответствие критериям Amsterdam II и Bethesda.

## 2.2. Физикальное обследование

Рекомендуется тщательный физикальный осмотр, включающий пальцевое ректальное исследование, а также оценку нутритивного статуса.

## 2.3. Лабораторная диагностика

Рекомендуется выполнять: развернутые клинический и биохимический анализы крови, онкомаркеры РЭА, СА-199, исследование свёртывающей системы крови, анализ мочи.

## 2.4. Инструментальная диагностика

- Тотальная колоноскопия с биопсией – наиболее информативный метод исследования при раке ободочной кишки, позволяющий непосредственно визуализировать опухоль, определить её размеры, локализацию и макроскопический тип, оценить угрозу осложнений (кровотечение, перфорация), а также получить материал для морфологического исследования. Для получения достаточного количества материала требуется выполнить несколько (3-5) биопсий стандартными эндоскопическими щипцами. План лечения не следует составлять до получения данных биопсии. При подслизистом инфильтративном росте опухоли возможен ложноотрицательный результат, что требует повторной глубокой биопсии. Чувствительность и специфичность метода возрастает при использовании современных технологий эндоскопической визуализации (увеличительной эндоскопии, узкоспектральной эндоскопии, хромоэндоскопии, флуоресцентной диагностики). Если тотальная колоноскопия не была выполнена на дооперационном этапе, ее необходимо провести в течение 3–6 мес. после резекции ободочной кишки.
- Ирригоскопия или КТ-колонография – при невозможности выполнения тотальной колоноскопии. В 4–5% случаев встречаются синхронные образования, которые могут быть пропущены при пальпаторной ревизии на операции. Поэтому полное обследование толстой кишки рекомендуется выполнять всем пациентам до хирургического лечения, при технической невозможности – не позднее 3 мес. после хирургического лечения. КТ-колонография имеет большую по сравнению с ирригоскопией чувствительность в выявлении полипов, особенно в проксимальных отделах толстой кишки.
- КТ органов брюшной полости с внутривенным контрастированием либо УЗИ органов брюшной полости и забрюшинного пространства. КТ органов брюшной полости является стандартом уточняющей диагностики при раке ободочной кишки в большинстве развитых стран. На практике данное исследование может быть отчасти заменено УЗИ органов брюшной полости у пациентов с небольшой местной распространенностью опухолевого процесса.

- R-графия грудной клетки в двух проекциях либо КТ органов грудной клетки. КТ органов грудной клетки является стандартом уточняющей диагностики при раке ободочной кишки в большинстве развитых стран для исключения метастазов в легких, лимфоузлах средостения. На практике данное исследование может быть отчасти заменено R-графией грудной клетки.
- ЭКГ.
- УЗ-колоноскопия при планировании местного иссечения T<sub>1sm1</sub> и ворсинчатых опухолей ободочной кишки.
- МРТ органов брюшной полости с в/в контрастированием выполняется при планировании резекции печени в случаях, когда КТ не позволяет в полной мере высказаться о распространенности процесса в печени.
- Остеосцинтиграфия – при подозрении на метастатическое поражение костей скелета.
- Биопсия под контролем УЗИ/КТ – при подозрении на метастазы по данным КТ или МРТ в случаях, когда их подтверждение принципиально меняет тактику лечения.
- ПЭТ-КТ – при подозрении на метастазы по данным КТ или МРТ в случаях, когда их подтверждение принципиально меняет тактику лечения.
- Лапароскопия при резектабельных стадиях болезни – при подозрении на диссеминацию опухоли по брюшине.
- МРТ или КТ головного мозга с в/в контрастированием – при подозрении на метастатическое поражение головного мозга.
- Подготовка к хирургическому лечению с целью оценки функционального статуса по показаниям включает дополнительное обследование: ЭхоКГ, холтеровское мониторирование сердечной деятельности, исследование ФВД, УЗДГ сосудов шеи и нижних конечностей, консультации кардиолога, эндокринолога, невропатолога и т.п.

## 2.5. Иная диагностика

- Рекомендуется выполнить анализ биоптата опухоли на мутацию RAS (экзоны 2–4 генов KRAS и NRAS) и BRAF (V600E), если диагностированы или заподозрены отдаленные метастазы аденокарциномы, так как это может повлиять на выбор таргетного агента в лечении метастатического процесса.
- Генетическое тестирование рекомендуется в следующих случаях:
  - Подозрение на синдром Линча. Выполняется тестирование на мутации в генах MLH1, MSH2, MSH6, PMS2:
    - при соответствии пациента критериям Amsterdam II и Bethesda
    - при наличии у пациента родственника первой или второй линии с установленным диагнозом синдрома Линча
    - при развитии у пациентки рака эндометрия в возрасте до 50 лет
  - Подозрение на семейный аденоматоз – тестирование на мутацию гена APC:
    - при наличии у пациента более 20 полипов кишечника
    - при наличии у пациента родственника первой линии с установленным диагнозом семейного аденоматоза

- Подозрение на наличие аттенуированной формы семейного аденоматоза, МҮН – ассоциированный полипоз – тестирование на мутацию APC, мутацию МҮН – пациенты, у которых выявлено более 20 полипов толстой кишки, но с отрицательным анализом на мутацию APC:
  - пациенты, у которых в семье прослеживается рецессивное наследование семейного аденоматоза;
  - пациенты, у которых полипы выявляются в более позднем возрасте (34–44 лет).За исключением МҮН – ассоциированного полипоза и синдрома Блума, все наследственные синдромы, связанные с развитием колоректального рака, носят аутосомно-доминантный характер. При наличии яркого семейного анамнеза злокачественных заболеваний пациентам с исключённым семейным аденоматозным полипозом и синдромом Линча показана консультация генетика для выявления более редких заболеваний: синдромов Пейтца-Егерса, Ли-Фраумени, Блума, Коудена, ювенильного полипоза, олигодонтии и колоректального рака.
- Рекомендуется проводить гистологическое исследование хирургически удаленного опухолевого препарата, при этом в морфологическом заключении рекомендуется отразить следующие параметры:
  - расстояние до проксимального и дистального краев резекции;
  - размеры опухоли;
  - гистологическое строение опухоли;
  - G;
  - pT;
  - pN (с указанием общего числа исследованных и пораженных лимфоузлов), необходимо исследование не менее 12 удаленных лимфоузлов;
  - состояние проксимального края резекции (отрицательный результат также должен быть констатирован);
  - состояние дистального края резекции (отрицательный результат также должен быть констатирован);
  - наличие лимфоваскулярной, периневральной инвазии (отрицательный результат также должен быть констатирован);
  - степень регрессии опухоли по шкале Mandard или Dworak (при наличии предшествующего комбинированного лечения);
  - поражение апикального лимфатического узла (отрицательный результат также должен быть констатирован);
  - для удаленных малигнизированных полипов – наличие инвазии опухоли в ножку полипа.

## 3. ЛЕЧЕНИЕ

### 3.1. Общие принципы

Алгоритмы выбора тактики лечения в различных клинических ситуациях представлены в схемах 1–8.

У всех пациентов с полипами ободочной кишки без признаков малигнизации при технической возможности должно быть выполнено их эндоскопическое удаление. Перед удалением полипов размерами 1 см и более должна быть выполнена биопсия и исключена малигнизация. Биопсия должна браться как с поверхности, так и из зоны ножки полипа. Даже в полипах размерами менее 5 мм у 1,5%–7,7% пациентов могут присутствовать фокусы злокачественного роста. Более высока вероятность малигнизации для проксимально расположенных полипов, а также у пациентов с множественными полипами толстой кишки. Единичные дистально расположенные полипы размерами менее 5 мм имеют минимальный риск злокачественной трансформации. Риск озлокачествления пропорционален размеру полипа и составляет 3–15,9% для полипов размерами 5–20 мм и 7–19,3% – для полипов размерами более 20 мм. После полипэктомии всем пациентам должно быть рекомендовано наблюдение. Периодичность наблюдения зависит от числа и размера полипов, наличия установленных наследственных синдромов.

- При раннем раке ободочной кишки 0-I стадии (Tis – T1sm1N0M0) рекомендуется рассмотреть возможность органосохраняющих и функционально-щадящих способов лечения (эндоскопическая резекция слизистой) с высокой эффективностью.

При определении тактики лечения надо учитывать факторы прогноза. Предпочтение следует отдавать методике эндоскопической подслизистой диссекции. Негативными прогностическими факторами являются:

- $G \geq 3$ ;
- поражение краёв резекции;
- лимфатическая, сосудистая или периневральная инвазия;
- 4-й уровень инвазии (вовлечение подслизистой оболочки толстой кишки),  $> pT1sm1$ .

Эндоскопическая резекция слизистой допускается при инвазивных карциномах (уровень I–II–III по Haggitt) при отсутствии факторов негативного прогноза. Наличие инвазивного рака в полипах на широком основании ( $\geq T1sm1$ ) приравнивается к уровню IV (по Haggitt) и требует резекции соответствующего участка ободочной кишки. Аджьювантная терапия не проводится.

- 3.2.2. При резектабельном локализованном и местнораспространенном раке ободочной кишки II–III стадий (T2N1–2M0, T3–4N0–2M0) при отсутствии абсолютных противопоказаний рекомендуется на первом этапе проведение хирургического лечения, объём операции определяется локализацией и местным распространением опухоли.
- 3.2.3. При резектабельном локализованном и местнораспространенном раке ободочной кишки II–III стадий (T2N1–2M0, T3–4N0–2M0) адьювантную ХТ рекомендуется проводить при поражении регионарных лимфатических узлов, прорастании опухоли серозной оболочки и факторах риска (см. п. 3.4.1).
- 3.2.4. При нерезектабельном раке ободочной кишки (T4N0–2M0) рекомендуется направлять пациентов в крупные хирургические центры для повторной оценки возможности удаления опухоли. При невозможности хирургического лечения в объёме R0–I операции возможны только при высоком риске



развития кишечной непроходимости и ограничиваются формированием обходных анастомозов/колостомы/илеостомы. В дальнейшем пациентам показана паллиативная химиотерапия.

- 3.2.5. При генерализованном раке ободочной кишки с резектабельными/потенциально резектабельными синхронными метастазами в печени или лёгких (M1a) в случае исходной возможности выполнения R0-резекции, или если имел место переход метастатического поражения этих органов в резектабельное состояние в процессе ХТ, рекомендуется проводить резекции органов с метастазами в объеме R0. Это определяет необходимость обсуждения плана лечения всех больных с изолированным метастатическим поражением печени/лёгких на долечевом этапе совместно с торакальными хирургами/хирургами-гепатологами. Тактика лечения зависит от исходной резектабельности метастатических очагов. Наилучших результатов возможно добиться при достижении края резекции не менее 1 мм. Операцию в объеме R0 необходимо выполнять, как только метастазы станут резектабельными. Пролонгация ХТ может приводить к повышению частоты токсических поражений печени, а также к «исчезновению» части метастазов, что затрудняет их идентификацию хирургом во время резекции. При симптомной первичной опухоли (угрозе кишечной непроходимости/кровотечения) на первом этапе проводится хирургическое удаление первичной опухоли с лимфодиссекцией. Радиочастотная абляция метастазов в печени или стереотаксическое лучевое воздействие может стать как дополнением к резекции печени для достижения радикальности вмешательства, так и самостоятельным методом при невозможности хирургического лечения. Внутриаартериальная ХТ остается экспериментальным методом и не рекомендована к рутинному применению в первой линии терапии.
- 3.2.6. При исходно резектабельных метастатических очагах рекомендуется хирургическое удаление метастазов, при этом, в случае функциональной переносимости предпочтение отдаётся одномоментным хирургическим вмешательствам.
- 3.2.7. При исходно резектабельных метастатических очагах после успешной R0 или R1 резекции рекомендуется адьювантная ХТ (6 мес. лечения по схеме FOLFOX, XELOX, фторпиримидины в монорежиме). Альтернативой немедленному хирургическому лечению является проведение периоперационной системной ХТ (FOLFOX, XELOX). После 4–6 циклов выполняется одновременное или последовательное удаление метастазов и первичной опухоли, а после операции продолжается проводимая ранее ХТ до суммарной продолжительности 6 мес. Добавление моноклональных антител к ХТ при резектабельных метастазах в печени не показано, так как может ухудшать отдаленные результаты.
- 3.2.8. При потенциально резектабельных метастатических очагах рекомендуется проведение максимально эффективной ХТ (FOLFOX, XELOX, FOLFIRI), целью которой является достижение объективного эффекта и перевод нерезектабельных метастазов в резектабельные. Другой возможной опцией повышения резектабельности является применение «тройной» комбинации FOLFOXIRI. После 4–6 циклов выполняется повторная оценка резектабельности, при

отсутствии прогрессирования – одновременное или последовательное удаление метастазов и первичной опухоли. Далее – адьювантная ХТ по программе FOLFOX или XELOX до суммарной продолжительности 6 мес. (с учетом предоперационной ХТ). В случае прогрессирования/невозможности удаления метастатических очагов лечение проводится по принципам, указанным в пункте лечения больных с нерезектабельными метастазами.

- 3.2.9. При потенциально резектабельных метастатических очагах в случае отсутствия мутаций RAS и BRAF, независимо от локализации первичной опухоли, оптимальным подходом является добавление к режимам ХТ FOLFIRI или FOLFOX анти-EGFR МКА (цетуксимаб или панитумумаб), что позволяет повысить частоту объективных ответов и резекций печени. В случае назначения таргетных препаратов после перевода метастазов в операбельное состояние и выполнения R0 резекции метастатических очагов проводится ХТ до суммарной продолжительности 6 мес. Анти-EGFR антитела и иринотекан следует в послеоперационном периоде отменить.
- 3.2.10. При потенциально резектабельных метастатических очагах при наличии мутации RAS или BRAF рекомендовано добавление бевацизумаба к любому из указанных выше режимов химиотерапии. В случае назначения таргетных препаратов, после перевода метастазов в операбельное состояние и выполнения R0 резекции метастатических очагов проводится ХТ до суммарной продолжительности 6 мес. Бевацизумаб и иринотекан следует в послеоперационном периоде отменить.
- 3.2.11. При генерализованном раке ободочной кишки с нерезектабельными синхронными метастазами рекомендуется применение комбинаций химиопрепаратов (FOLFOX, XELOX, FOLFIRI, XELIRI, FOLFOXIRI). Возможно добавление таргетных препаратов (цетуксимаба или панитумумаба при отсутствии мутации в генах RAS и BRAF и локализации первичной опухоли в левых отделах толстой кишки (граница – с селезеночного изгиба ободочной кишки) только к режимам FOLFOX, FOLFIRI; бевацизумаба – вне зависимости от статуса RAS и BRAF и локализации первичной опухоли). Цель лечения – максимально длительный контроль заболевания при сохранении удовлетворительного качества жизни; у ряда пациентов возможно добиться перевода нерезектабельных метастазов в резектабельные. В процессе химиотерапии каждые 1,5–2 мес. – повторная оценка резектабельности. Различные методы эмболизации печеночной артерии, внутриартериальная ХТ могут применяться у отдельных пациентов с изолированным или преобладающим метастатическим поражением печени при исчерпанности возможностей системной терапии. Вопрос об удалении первичной опухоли решается индивидуально с учётом риска развития связанных с ней осложнений. Пациенты, у которых ответ на лечение недостаточен для перевода в резектабельное состояние, подлежат паллиативному лекарственному лечению (см. раздел 3.4.2).
- 3.2.12. В случае метастатических резектабельных или потенциально резектабельных метастазов рака ободочной кишки в печени или лёгких рекомендуется выполнить операцию с адьювантной ХТ в течение 6 мес. (FOLFOX или XELOX) или периоперационную ХТ FOLFOX или XELOX (3 мес. – до операции и 3 мес. – после операции). В остальном лечение проводится по принципам, описанным выше.

- 3.2.13. При функционально неоперабельном раке ободочной кишки (на фоне тяжелой сопутствующей патологии) рекомендуется проведение паллиативного лекарственного лечения либо симптоматической терапии. Возможно стентирование опухоли или формирование разгрузочной кишечной стомы. Риск операции превышает риск, связанный с прогрессированием онкологического заболевания. Решение о наличии противопоказаний к хирургическому лечению может приниматься только на консилиуме с участием хирурга, терапевта, анестезиолога, реаниматолога.
- 3.2.14. При местном рецидиве рака ободочной кишки рекомендовано рассмотреть возможность повторного хирургического лечения, при невозможности проведения повторного хирургического лечения рекомендована системная ХТ (см. раздел 3.4). В сложных клинических случаях выбор лечебной тактики определяют на мультидисциплинарном консилиуме с участием хирурга-колопроктолога, гепатохирурга, лучевого терапевта и химиотерапевта на основании результатов дооперационного обследования с определением клинической стадии заболевания.

### 3.3. Хирургическое лечение

Эндоскопическое лечение раннего рака ободочной кишки рекомендуется выполнять при:

- тубулярно-ворсинчатых аденомах с тяжёлой степенью дисплазии эпителия;
- аденокарциномах с инвазией в пределах слизистого слоя по данным УЗИ/МРТ;
- умеренной или высокой степени дифференцировки аденокарцином.

Противопоказания:

- низкодифференцированная или слизистая аденокарцинома;
- лимфоваскулярная инвазия;
- стадия  $\geq pT1smI$ ;
- поражение краёв резекции.

Возможные варианты:

- эндоскопическая полипэктомия;
- эндоскопическая подслизистая резекция.

Наиболее частые осложнения – болевой синдром, кровотечение, перфорация.

Следует учитывать, что при гистологическом исследовании препаратов эндоскопически резецированного раннего рака ободочной кишки будет выявляться часть пациентов, которым потребуются проведение резекции соответствующего участка толстой кишки.

- Перед операцией у всех больных раком ободочной кишки необходимо получить информированное согласие на проведение хирургического вмешательства и формирование колостомы (даже если это не предполагается в плане операции).
- Не рекомендуется рутинная механическая подготовка кишечника, которая, согласно данным соответствующих исследований, не влияет на частоту осложнений, однако она может выполняться, но на усмотрение оперирующего хирурга.
- При технической доступности рекомендуется проводить хирургическое лечение рака ободочной кишки лапароскопическим доступом. Лапароскопические резекции ободочной кишки имеют ряд преимуществ, включая раннюю

реабилитацию пациентов, снижение частоты и выраженности спаечного процесса, меньшую потребность в опиоидных анальгетиках, уменьшение сроков госпитализации, снижение риска послеоперационных грыж.

- Использование инструментов высокой энергии для мобилизации толстой кишки может снизить кровопотерю и уменьшить продолжительность хирургического вмешательства.
- При локализации опухоли в слепой, восходящей ободочной кишке, печёночном изгибе ободочной кишки, проксимальной трети поперечной ободочной кишки рекомендуется выполнять правостороннюю гемиколэктомию или расширенную правостороннюю гемиколэктомию с обязательным лигированием у основания *a. ileocolica*, *a. colica dextra*. *A. colica media* лигируют у основания при локализации опухоли в области печёночного изгиба и в проксимальной трети ободочной кишки, в остальных случаях допустимо селективное лигирование её правой ветви. Для пересечения кишки и формирования анастомоза возможно использование линейно-режущих сшивающих аппаратов.
- При локализации опухоли в средней трети поперечной ободочной кишки решение об объёме хирургического вмешательства необходимо принимать индивидуально с учётом возраста, сопутствующих заболеваний, размеров и распространённости опухоли. Допустима резекция поперечной ободочной кишки, однако предпочтительный объём – субтотальная колэктомия. Для пересечения кишки и формирования анастомоза возможно использование линейно-режущих сшивающих аппаратов.
- При локализации опухоли в дистальной трети поперечной ободочной кишки, селезёночном изгибе ободочной кишки, нисходящей ободочной кишке, проксимальной трети сигмовидной кишки рекомендуется выполнять левостороннюю гемиколэктомию или расширенную левостороннюю гемиколэктомию с лигированием *a. colica sinistra*, левой ветви *a. colica media* у места отхождения. *A. colica media* лигируют у основания при локализации опухоли в области селезёночного изгиба и в дистальной трети ободочной кишки, в остальных случаях допустимо селективное лигирование её левой ветви. Для пересечения кишки и формирования анастомоза возможно использование линейно-режущих сшивающих аппаратов.
- При локализации опухоли в средней трети сигмовидной кишки рекомендуется выполнять резекцию сигмовидной кишки или операцию типа Гартмана (при наличии противопоказаний к формированию первичного анастомоза) с лигированием нижней брыжеечной артерии у основания. Для формирования анастомоза можно использовать циркулярные сшивающие аппараты, для пересечения кишки – использовать линейно-режущие сшивающие аппараты.
- При локализации опухоли в дистальной трети сигмовидной кишки рекомендуется выполнять резекцию сигмовидной кишки с чрезбрышной резекцией прямой кишки или операцию типа Гартмана с лигированием нижней брыжеечной артерии непосредственно у основания. Для формирования межкишечного анастомоза возможно использование сшивающих аппаратов. Для пересечения кишки и формирования илеоректального анастомоза используются линейные сшивающие аппараты, для формирования анастомоза

после резекции сигмовидной кишки и ректосигмоидного отдела толстой кишки используются циркулярные сшивающие аппараты.

- Общие принципы хирургии. При проведении хирургического лечения по поводу рака ободочной кишки предпочтение следует отдавать технике операций с выполнением тотальной мезоколонэктомии с лимфодиссекцией в объеме D3. У пациентов, поступающих для экстренного хирургического лечения по поводу осложнений рака ободочной кишки, рекомендуется первичное удаление опухоли ободочной кишки. Необходимо учитывать тот факт, что объём выполнения оперативного вмешательства не должен различаться при экстренном и плановом хирургическом лечении рака ободочной кишки. При локализации опухоли в слепой, восходящей ободочной кишке, печёночном изгибе ободочной кишки, проксимальной трети поперечной ободочной кишки рекомендовано формирование первичного анастомоза. При проведении экстренного хирургического лечения по поводу рака левых отделов толстой кишки рекомендуется выполнение операций Микулича, типа Гартмана. Допустимо формирование первичного анастомоза с превентивной проксимальной кишечной стомой. Альтернативой может служить эндоскопическая декомпрессия толстой кишки путем стентирования с отсроченным проведением хирургического лечения. Наилучшие результаты достигаются при выполнении декомпрессии с последующей плановой операций с участием бригады специализированных хирургов.

### 3.4. Химиотерапия

#### 3.4.1. Адьювантная химиотерапия

- Адьювантная ХТ рекомендуется пациентам с pT4N0 или pT1-4N+, а также может рекомендоваться пациентам с pT3N0M0 раком ободочной кишки с факторами негативного прогноза (низкая степень дифференцировки, наличие лимфоваскулярной/периневральной инвазии, R+, операция в условиях кишечной непроходимости/перитонита, операция с неадекватным объёмом лимфодиссекции – изучено менее 12 лимфоузлов).
- При pT3N0M0 рака ободочной кишки с факторами негативного прогноза необходимо определить уровень микросателлитной нестабильности (MSI). При высоком уровне MSI (MSI-H) в случае pT3N0M0 рекомендуется наблюдение, при микросателлитной стабильности (MSS) – проведение адьювантной ХТ фторпиримидинами в монорежиме. При низком уровне MSI (MSI-L) или при сочетании двух неблагоприятных факторов прогноза – адьювантная ХТ по схеме XELOX/FOLFOX в течение 6 мес.
- При pT4N0M0 рака ободочной кишки вне зависимости от уровня MSI рекомендуется проведение адьювантной ХТ схеме XELOX/FOLFOX в течение 6 мес.
- При pT1-3N1M0 по результатам объединенного анализа 6 рандомизированных исследований, проведение 3 мес. терапии по схеме XELOX (но не FOLFOX)

обладает не меньшей эффективностью в отношении 3-летней выживаемости без признаков болезни, чем 6-месячная длительность терапии.

- При T4 или N2 рекомендуется проведение 6 мес. адьювантной ХТ по схеме XELOX/FOLFOX.

Рекомендуется начинать адьювантную ХТ в срок до 2 мес. (оптимально – до 4 нед.) после хирургического вмешательства. Если с момента хирургического лечения прошло более 3 месяцев, адьювантную ХТ можно не назначать – ее эффективность в таких условиях минимальна. Комбинация оксалиплатина со струйным 5-фторурацилом (режим FLOX) обладает схожей эффективностью, но сопряжена с высокой токсичностью (табл. 3 и 4). При развитии симптомов полинейропатии 2–3 степени рекомендуется продолжение монотерапии фторпиримидинами. В адьювантной терапии колоректального рака не должны применяться иринотекан и таргетные препараты, в частности, бевацизумаб и цетуксимаб, панитумумаб, афлиберцепт, регорафениб.

**Таблица 3. Режимы на основе фторпиримидинов, рекомендуемые в адьювантном лечении колоректального рака**

Режим	Схема
Модифицированный режим De Gramont	Кальция фолинат 400 мг/м <sup>2</sup> в/в в течение 2 часов с последующим болюсом 5-фторурацила 400 мг/м <sup>2</sup> и с последующей 46-часовой инфузией 5-фторурацила 2400 мг/м <sup>2</sup> (по 1200 мг/м <sup>2</sup> /сут.). Начало очередного курса – на 15 день
Капецитабин	Капецитабин 2500 мг/м <sup>2</sup> /сут. внутрь в 1–14-й дни. Начало очередного курса – на 22-й день. Доза может быть снижена до 1250–2000 мг/м <sup>2</sup> /сут. внутрь в 1–14-й дни для улучшения переносимости лечения и приверженности терапии

**Таблица 4. Режимы с включением оксалиплатина и фторпиримидинов, рекомендуемые в адьювантном лечении колоректального рака**

Модифицированный FOLFOX 6	Оксалиплатин 85 мг/м <sup>2</sup> 2-часовая инфузия в 1-й день, кальция фолинат 400 мг/м <sup>2</sup> в/в в течение 2 часов с последующим болюсом 5-фторурацила 400 мг/м <sup>2</sup> в/в струйно и 46-часовой инфузией 5-фторурацила 2400 мг/м <sup>2</sup> (по 1200 мг/м <sup>2</sup> /сут.). Начало очередного курса – на 15-й день
XELOX	Оксалиплатин 130 мг/м <sup>2</sup> в/в в 1-й день, капецитабин 2000 мг/м <sup>2</sup> /сут. в 1–14-й дни. Начало очередного курса – на 22-й день
FLOX	Оксалиплатин 85 мг/м <sup>2</sup> в течение 2 часов в 1-й, 15-й и 29-й дни каждого цикла + кальция фолинат 20 мг/м <sup>2</sup> в/в струйно и с последующим болюсом 5-фторурацила 500 мг/м <sup>2</sup> ежедневно в течение 6 нед. с последующим 2-недельным перерывом

### 3.4.2. Паллиативная химиотерапия

- У пациентов с малосимптомным процессом (состояние по шкале ECOG 0–1 балл) и незначительной степенью распространенности болезни в качестве I линии терапии рекомендуется монотерапия фторпиримидинами, либо их сочетание с бевацизумабом. При прогрессировании заболевания (II линия)

к режиму рекомендуется добавление оксалиплатина, а в качестве III линии – иринотекан и фторпиримидины (табл. 5).

- Наибольшему числу пациентов в качестве I линии ХТ рекомендуются двойные комбинации препаратов (FOLFOX, XELOX, XELIRI или FOLFIRI) на протяжении не менее 3–4 мес. с последующей возможной поддерживающей терапией фторпиримидинами. Оксалиплатин в монотерапии малоэффективен и должен применяться в комбинации с фторпиримидинами. При прогрессировании после ранее достигнутого эффекта необходимо рассмотреть вопрос о повторном применении эффективного ранее режима.
- У пациентов с клинически значимыми симптомами заболевания (состояние по шкале ECOG 1–2 балл) и обширной диссеминацией в I линии рекомендуется использование двойных комбинаций препаратов (FOLFOX, XELOX или FOLFIRI) на протяжении не менее 3–4 мес. с последующей возможной поддерживающей терапией фторпиримидинами. В случае прогрессирования опухолевого процесса после I линии терапии, II линия может быть назначена пациентам в удовлетворительном общем состоянии (по шкале ECOG  $\leq 2$  балла). При рефрактерности к режиму FOLFOX (XELOX) в качестве II линии обычно назначают режим FOLFIRI или монотерапию иринотеканом, при рефрактерности к иринотекану в I линии – режимы FOLFOX или XELOX (табл. 5). В случае химиорезистентной опухоли (прогрессирование заболевания в процессе или в ближайшее время после окончания терапии с включением иринотекана, оксалиплатина и фторпиримидинов) проведение дальнейшей химиотерапии не показано.
- Ослабленным пациентам (состояние по шкале ECOG  $>2$  баллов) рекомендуется малотоксичная монокимиотерапия фторпиримидинами или симптоматическая терапия.
- В качестве оптимального лечения к вышеперечисленным режимам рекомендуется добавление МКА (бевацизумаба, цетуксимаба или панитумумаба), что увеличивает продолжительность жизни, (при доступности соответствующих препаратов). Бевацизумаб в монотерапии малоэффективен. Рекомендуется продолжение терапии бевацизумабом с фторпиримидинами до прогрессирования заболевания. В случае дальнейшего прогрессирования возможно продолжение бевацизумаба со сменой режима. На сегодняшний день неизвестны клинические или молекулярные факторы, предсказывающие эффективность бевацизумаба. Наибольшую активность бевацизумаб демонстрирует в I и во II линиях терапии; добавление бевацизумаба к режимам на основе оксалиплатина или иринотекана во II линии лечения достоверно увеличивает продолжительность жизни. Во II линии терапии возможно применение другого антиангиогенного МКА – афлиберцепта только в сочетании с режимом FOLFIRI. В отличие от бевацизумаба анти-EGFR МКА (цетуксимаб и панитумумаб) активны как в монотерапии, так и в комбинации с ХТ, но у пациентов без мутаций RAS и BRAF и при локализации первичной опухоли в левых отделах толстой кишки. Анти-EGFR антитела не должны применяться в сочетании с капецитабином, режимами XELOX, XELIRI, струйными введениями 5-фторурацила (режим Mayo, IFL, FLOX). Самостоятельная активность цетуксимаба и панитумумаба позволяет рекомендовать их в монотерапии в III–IV линиях. Совместное применение

бевацизумаба и анти-EGFR антител ухудшает результаты лечения и не рекомендуется. При метастатическом раке для большинства пациентов рекомендуется начинать ХТ I линии в ближайшее время после постановки диагноза или удаления первичной опухоли.

Задачи паллиативной ХТ – увеличение продолжительности жизни, уменьшение симптомов болезни и улучшение качества жизни. Пациенты, получившие все три активных химиопрепарата (иринотекан, оксалиплатин и фторпиримидины), имеют достоверно большую продолжительность жизни, при этом не имеет значения, за сколько линий терапии это удастся реализовать. До сих пор четко не ясна оптимальная продолжительность I линии терапии. Возможные варианты:

- непрерывная терапия до прогрессирования или развития неприемлемой токсичности;
- лечение на протяжении не менее полугода с последующим наблюдением;
- применение двойной комбинации в течение не менее 3–4 мес. с последующей поддержкой фторпиримидинами (стратегия «поддерживающей» терапии имеет преимущества перед полным прекращением лечения). В случае применения комбинации ХТ с бевацизумабом, поддерживающая терапия бевацизумабом + фторпиримидины должна проводиться до прогрессирования болезни или неприемлемой токсичности. При использовании комбинации химиотерапии с анти-EGFR антителами также рекомендуется поддерживающая монотерапия антителами до прогрессирования заболевания. Не рекомендуется проведение поддерживающего лечения в виде монотерапии бевацизумабом.

У пациентов с прогрессированием на фоне терапии оксалиплатином, иринотеканом и фторпиримидинами, бевацизумабом и анти-EGFR антителами (по показаниям), возможно назначение регорафениба. В случае низкого функционального статуса пациента начальная доза регорафениба может быть снижена на первом курсе.

**Таблица 5. Рекомендуемые режимы лекарственной терапии метастатического колоректального рака**

Модифицированный режим De Gramont	Кальция фолинат 400 мг/м <sup>2</sup> в/в в течение 2 часов с последующим болюсом 5-фторурацила 400 мг/м <sup>2</sup> и с последующей 46-часовой инфузией 5-фторурацила 2400 мг/м <sup>2</sup> (по 1200 мг/м <sup>2</sup> /сут.). Начало очередного курса – на 15-й день
Капецитабин	Капецитабин 2500 мг/м <sup>2</sup> /сут. внутрь в 1–14-й дни. Начало очередного курса – на 22-й день. Доза может быть снижена до 1250–2000 мг/м <sup>2</sup> /сут. внутрь в 1–14-й дни для улучшения переносимости лечения и приверженности терапии
FOLFIRI	Иринотекан 180 мг/м <sup>2</sup> 90-минутная инфузия в 1-й день, кальция фолинат 400 мг/м <sup>2</sup> в/в в течение 2 часов с последующим болюсом 5-фторурацила 400 мг/м <sup>2</sup> в/в струйно и 46-часовой инфузией 5-фторурацила 2400 мг/м <sup>2</sup> (по 1200 мг/м <sup>2</sup> /сут.). Начало очередного курса – на 15-й день
Модифицированный FOLFOX 6	Оксалиплатин 85 мг/м <sup>2</sup> 2-часовая инфузия в 1-й день, кальция фолинат 400 мг/м <sup>2</sup> в/в в течение 2 часов с последующим болюсом 5-фторурацила 400 мг/м <sup>2</sup> в/в струйно и 46-часовой инфузией 5-фторурацила 2400 мг/м <sup>2</sup> (по 1200 мг/м <sup>2</sup> /сут.). Начало очередного курса – на 15-й день
XELOX	Оксалиплатин 130 мг/м <sup>2</sup> в 1-й день, капецитабин 2000 мг/м <sup>2</sup> в сутки 1–14 дни. Начало очередного курса – на 22-й день
FLOX	Оксалиплатин 85 мг/м <sup>2</sup> в течение 2 часов в 1-й, 15-й и 29-й дни каждого цикла + кальция фолинат 20 мг/м <sup>2</sup> в/в струйно и с последующим болюсом 5-фторурацила 500 мг/м <sup>2</sup> еженедельно в течение 6 нед. с последующим 2-недельным перерывом



Иринотекан	Иринотекан 125 мг/м <sup>2</sup> в/в 90-минутная инфузия в 1-й день еженедельно 4 нед., 2 нед. – перерыв или 180–240 мг/м <sup>2</sup> в/в 90-минутная инфузия в 1-й день. Начало очередного курса – на 15-й день или 350 мг/м <sup>2</sup> в/в 90-минутная инфузия в 1-й день. Начало очередного курса – на 21-й день
XELIRI	Иринотекан 200 мг/м <sup>2</sup> 90-минутная инфузия в 1-й день, капецитабин 1600 мг/м <sup>2</sup> в сутки 1–14 дни. Начало очередного курса – на 22-й день
FOLFOLXIRI	Иринотекан 165 мг/м <sup>2</sup> 90-минутная инфузия в 1-й день. Оксалиплатин 85 мг/м <sup>2</sup> 90-минутная инфузия в 1-й день Кальция фолинат 200 мг/м <sup>2</sup> в/в в течение 2-х часов с последующей 46-часовой инфузией 5-фторурацила 3200 мг/м <sup>2</sup> (по 1600 мг/м <sup>2</sup> в сутки). Начало очередного курса на – 15-й день.
Бевацизумаб	Бевацизумаб 7,5 мг/кг в/в 90-60-30-минутная инфузия каждые 3 нед. или 5 мг/кг каждые 2 нед. (в зависимости от применяемого режима ХТ)
Афлиберцепт	Афлиберцепт 4 мг/кг в/в 1-часовая инфузия каждые 2 нед. (вместе с режимом FOLFIRI во II линии терапии)
Цетуксимаб	Цетуксимаб 400 мг/м <sup>2</sup> в/в 1-часовая инфузия в 1-й день, далее – по 250 мг/м <sup>2</sup> еженедельно
Панитумумаб	Панитумумаб 6 мг/кг в/в 1-часовая инфузия каждые 2 нед.
Регорафениб	Регорафениб 160 мг/сут. внутрь 1 раз в день 1–21-й дни, 1 нед. перерыв
Возможность проведения ХТ ± таргетной терапии в соответствии с рекомендациями определяется доступностью лекарственных препаратов	

### 3.5. Симптоматическая терапия

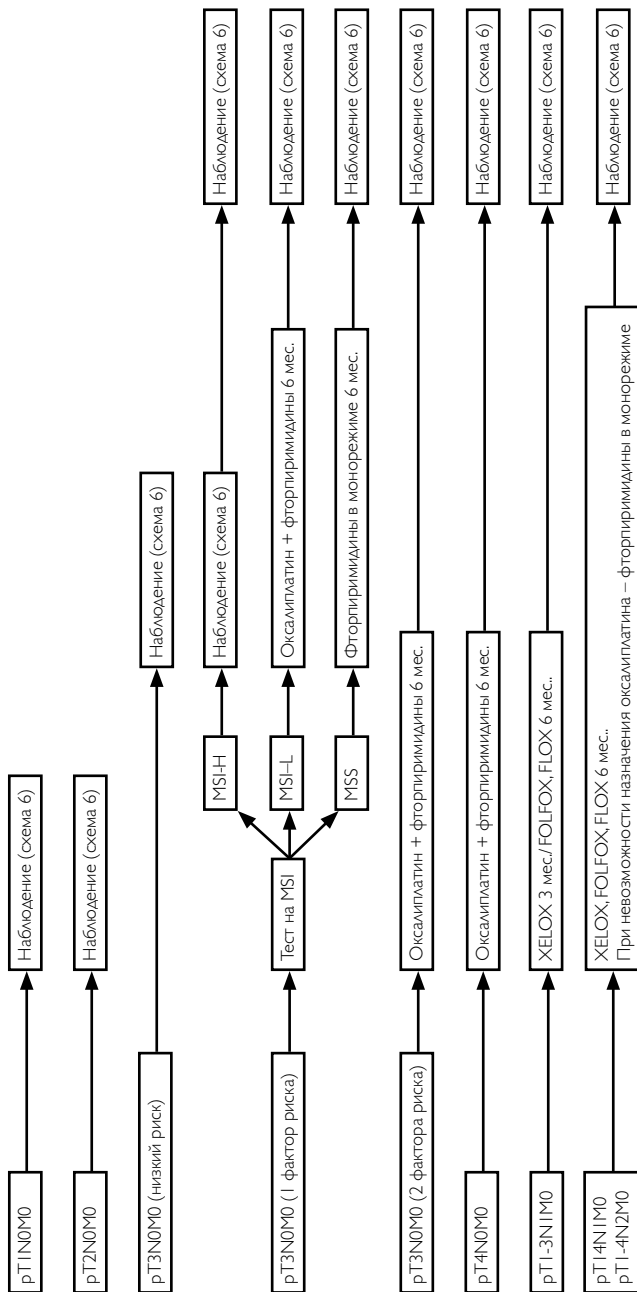
- Пациентам с острым кровотечением рекомендуется выполнить срочное эндоскопическое исследование, системную гемостатическую терапию. В зависимости от результатов исследования производят эндоскопическую остановку кровотечения. При невозможности/неэффективности эндоскопического гемостаза проводится экстренное хирургическое вмешательство.
- При опухолевом стенозе рекомендуется установка саморасправляющегося стента в зону опухолевого стеноза или оперативное лечение.
- При болевом синдроме рекомендуется проведение дистанционной ЛТ, медикаментозной терапии, локорегионарной анестезии в зависимости от причины болевого синдрома.
- При лечении асцита рекомендуется рассмотреть возможность применения диуретиков и лапароцентеза. Целью так называемой «наилучшей поддерживающей терапии» является профилактика и облегчение симптомов заболевания и поддержание качества жизни пациентов и их близких, независимо от стадии заболевания и потребности в других видах терапии. В случае рака ободочной кишки меры, направленные на облегчение основных симптомов, способствуют увеличению продолжительности жизни.

## 4. НАБЛЮДЕНИЕ

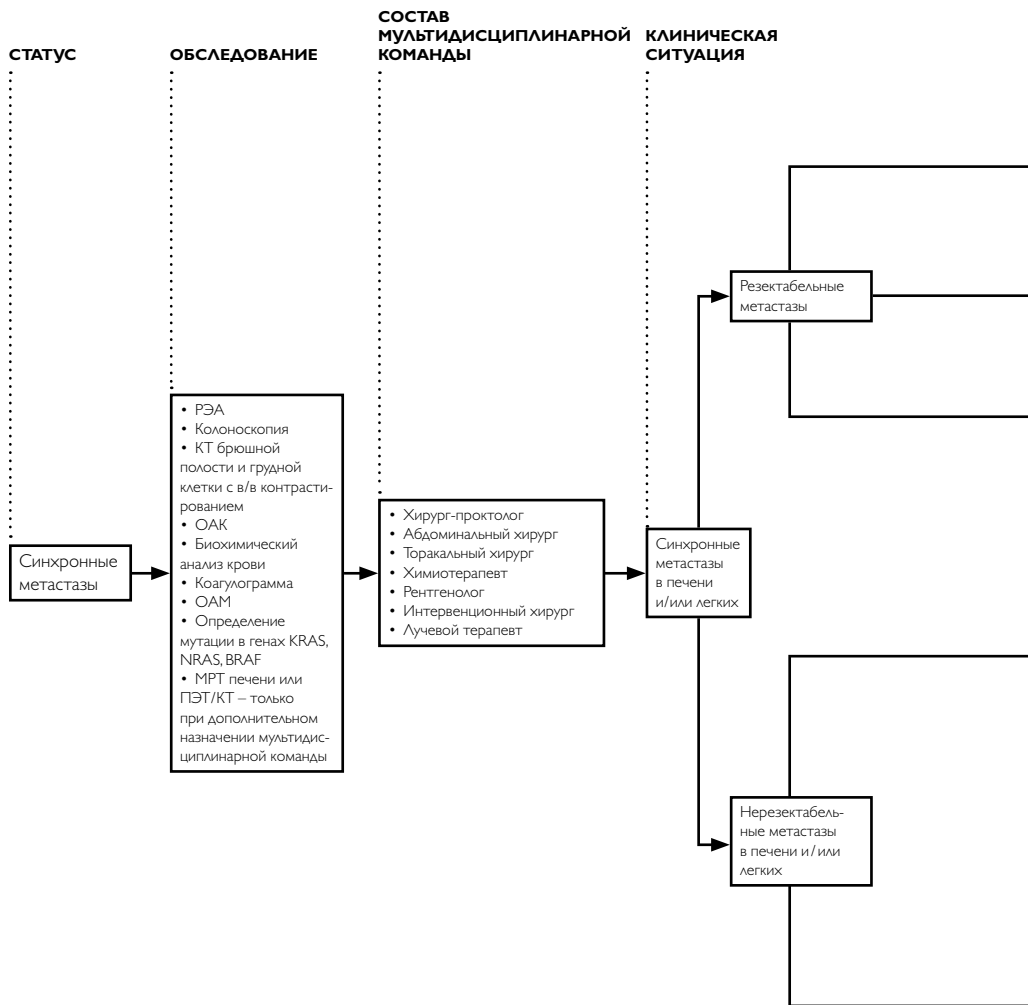
- Задачей наблюдения является раннее выявление прогрессирования заболевания с целью раннего начала ХТ или хирургического лечения резектабельных метастатических очагов, рецидивных опухолей, а также выявление метасинхронных опухолей ободочной кишки.
- Рекомендуется соблюдать следующую периодичность и методы наблюдения после завершения лечения по поводу рака толстой кишки: в первые 1–2 года – выяснение жалоб и физикальный осмотр рекомендуется проводить каждые 3–6 мес., с 3-го по 5-й годы – 1 раз в 6–12 мес. По прошествии 5 лет с момента операции визиты проводятся ежегодно или при появлении жалоб.
- Объем обследования:
  - анамнез и физикальное обследование;
  - онкомаркеры РЭА, СА-19–9 каждые 3 мес. в течение первых 2 лет и далее – каждые 6 мес. в последующие 3 года.
  - колоноскопия – через 1 и 3 года после резекции первичной опухоли, далее – каждые 5 лет для выявления метасинхронной опухоли или удаления обнаруженных полипов толстой кишки. При выявлении полипов колоноскопия выполняется ежегодно. Если до начала лечения колоноскопия не была выполнена по причине стенозирующей опухоли, ее необходимо произвести в течение 3–6 мес. после резекции.
  - УЗИ органов брюшной полости и малого таза каждые 3–6 мес. в зависимости от риска прогрессирования;
  - R-графия органов грудной клетки каждые 12 мес.;
  - КТ органов грудной и брюшной полости с в/в контрастированием однократно через 6–12 мес. после операции (приложение, схема 6). У пациентов с высоким риском прогрессирования заболевания (III стадия, состояние после резекции печени по поводу метастазов) с целью раннего выявления потенциально курабельных метастазов в печени возможно более активное наблюдение в виде выполнения КТ органов брюшной полости каждые 4 мес. в первые два года после операции.

Алгоритм лечебно-диагностических мероприятий при раке ободочной кишки и ректосигмоидного соединения представлен в Приложении.

**ПРИЛОЖЕНИЕ. Алгоритмы ведения пациентов**



**Выбор адьювантной химиотерапии при раке ободочной кишки I–III стадии (схема 1)**



**1 ЭТАП**

**2 ЭТАП**

**3 ЭТАП**

**4 ЭТАП**

При отсутствии симптомов со стороны первичной опухоли толстой кишки – на 1 этапе можно провести химиотерапию 2–3 месяца по схеме FOLFOX, XELOX, FLOX, фторпири-мидины

Симультанная операция

При непереносимости одномоментной операции на толстой кишке и органе, пораженном метастазами – на 1 этапе можно выполнить удаление первичной опухоли

При отсутствии симптомов со стороны первичной опухоли толстой кишки – на 1 этапе проводится химиотерапия 2 месяца по схеме FOLFOX, XELOX/FOLFIRI/ FOLFOXIRI ± бевацизумаб или FOLFOX/FOLFIRI/ FOLFOXIRI + цетуксимаб/ панитумумаб при диком типе генов KRAS, NRAS, BRAF и потенциально операбельных метастазах (локализация первичной опухоли не имеет значения)

При наличии симптомов со стороны первичной опухоли толстой кишки – на 1 этапе проводится удаление первичной опухоли и назначается химиотерапия по схеме FOLFOX, XELOX/FOLFIRI/ FOLFOXIRI ± бевацизумаб или FOLFOX/FOLFIRI/ FOLFOXIRI + цетуксимаб/ панитумумаб при диком типе генов KRAS, NRAS, BRAF и потенциально операбельных метастазах (локализация первичной опухоли не имеет значения)

Симультанная или последовательная операция на толстой кишке и резекция органов с метастазами или локальная терапия метастазов

Назначение адъювантной химиотерапии (схема 3)

Проведение химиотерапии 2–3 месяца по схеме FOLFOX, XELOX, FLOX, фторпири-мидины

Повторная оценка резектабельности на мультидисциплинарном обсуждении каждые 2 месяца лечения

Повторная оценка резектабельности на мультидисциплинарном обсуждении каждые 2 месяца лечения

Назначение адъювантной химиотерапии (схема 3)

Резекция органов с метастазами или локальная терапия метастазов

При достижении резектабельности – симультанное или последовательное удаление метастазов и первичной опухоли

При недостижении резектабельности в течение 18 недель терапии

При достижении резектабельности – симультанное или последовательное удаление метастазов и первичной опухоли

При недостижении резектабельности в течение 18 недель терапии

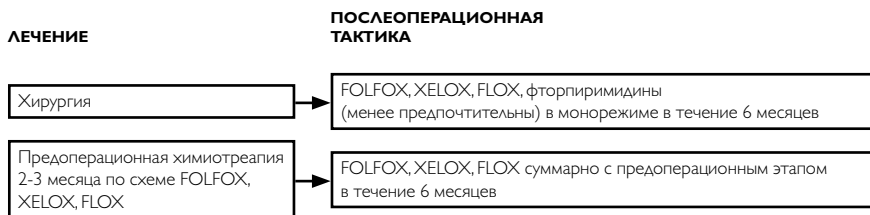
Назначение адъювантной химиотерапии (схема 3)

Назначение адъювантной химиотерапии (схема 3)

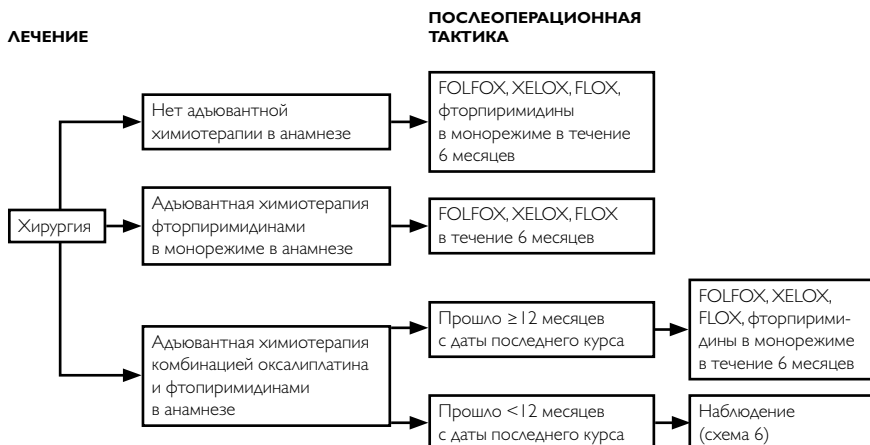Назначение дальнейшего лечения как при стандартной терапии I линии (схема 8)

Назначение адъювантной химиотерапии (схема 3)

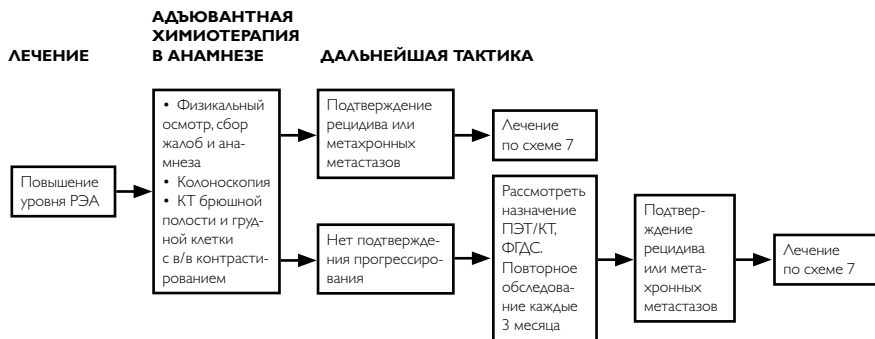Назначение дальнейшего лечения как при стандартной терапии I линии (схема 8)



### Выбор адъювантной терапии при резектабельных синхронных метастазах (схема 3)



### Выбор адъювантной терапии при резектабельных метасхронных метастазах (схема 4)



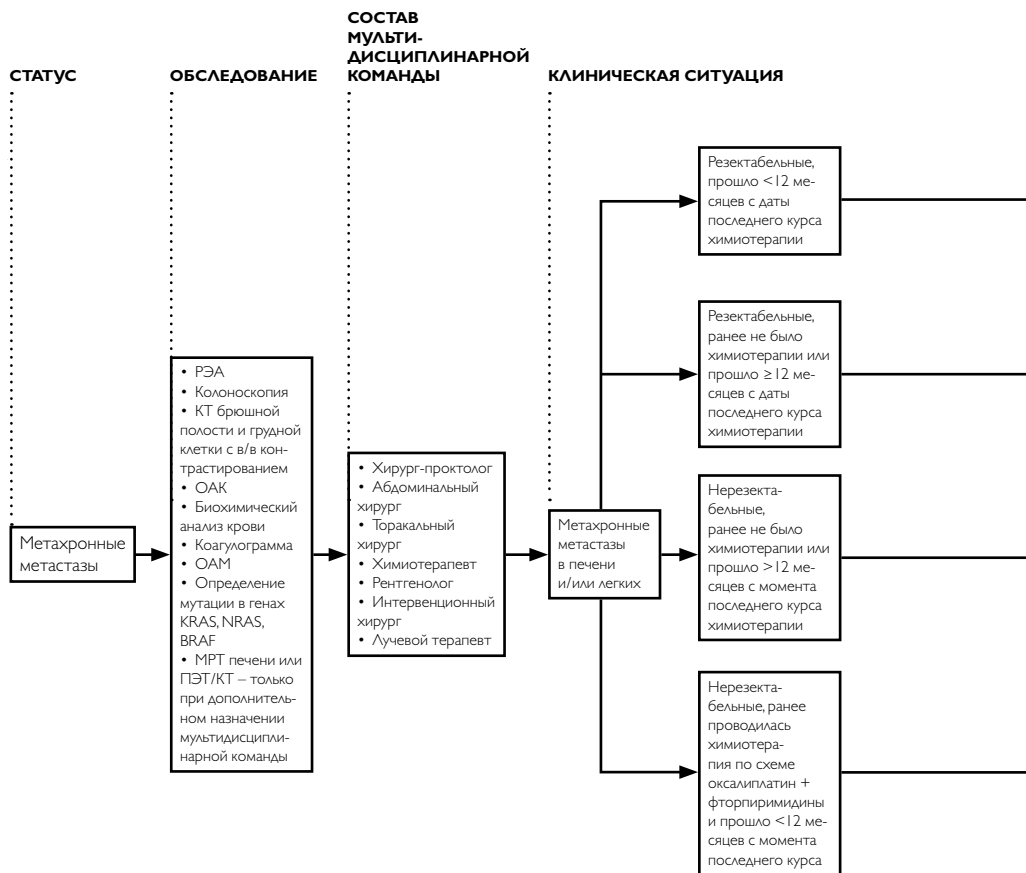
**Тактика при подозрительных находках при наблюдения (схема 5)**

**Схема наблюдения за пациентами (схема 6)**

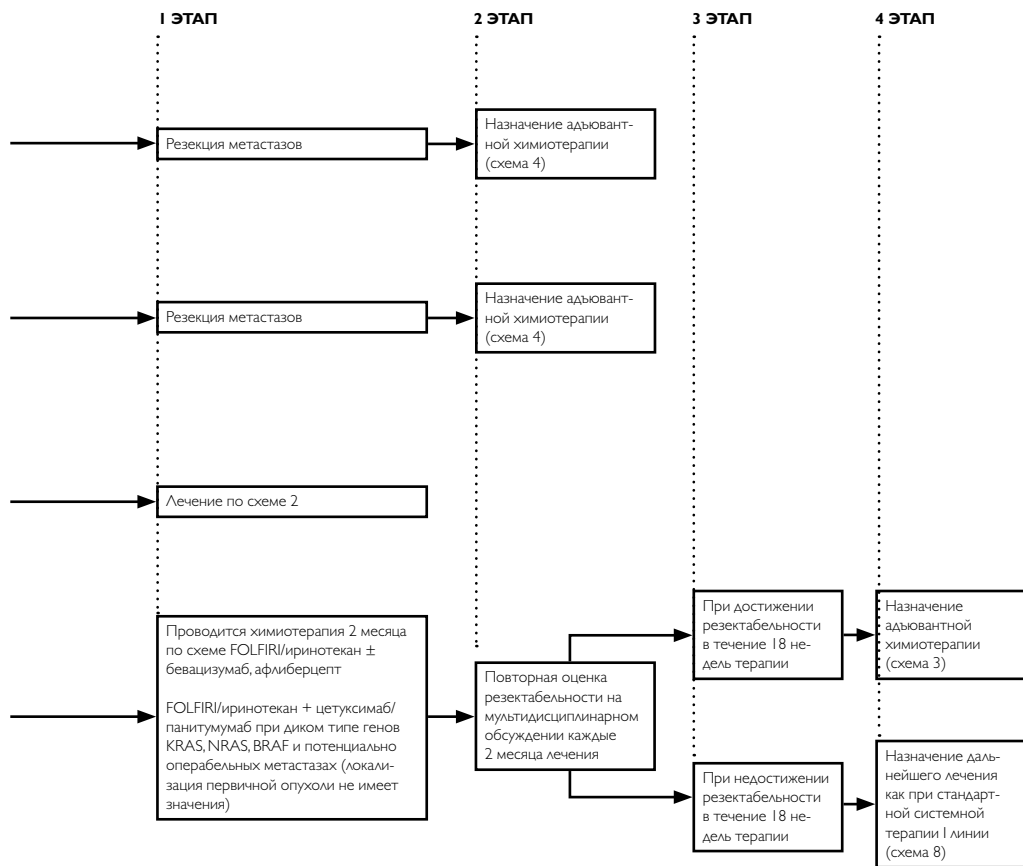
Лечение	План обследования
Стадия I	Колоноскопия
Стадия II–III или после радикальной резекции органов с метастазами	Колоноскопия
	РЭА
	Сбор жалоб, анамнеза, физикальный осмотр
	КТ брюшной полости, грудной клетки, малого таза с в/в и пероральным контрастированием
	ПЭТ/КТ не рекомендуется
Стадия IV	Колоноскопия
	РЭА
	Сбор жалоб, анамнеза, физикальный осмотр
	УЗИ брюшной полости, забрюшинного пространства, малого таза
	КТ брюшной полости, грудной клетки, малого таза с в/в и пероральным контрастированием
	ПЭТ/КТ не рекомендуется

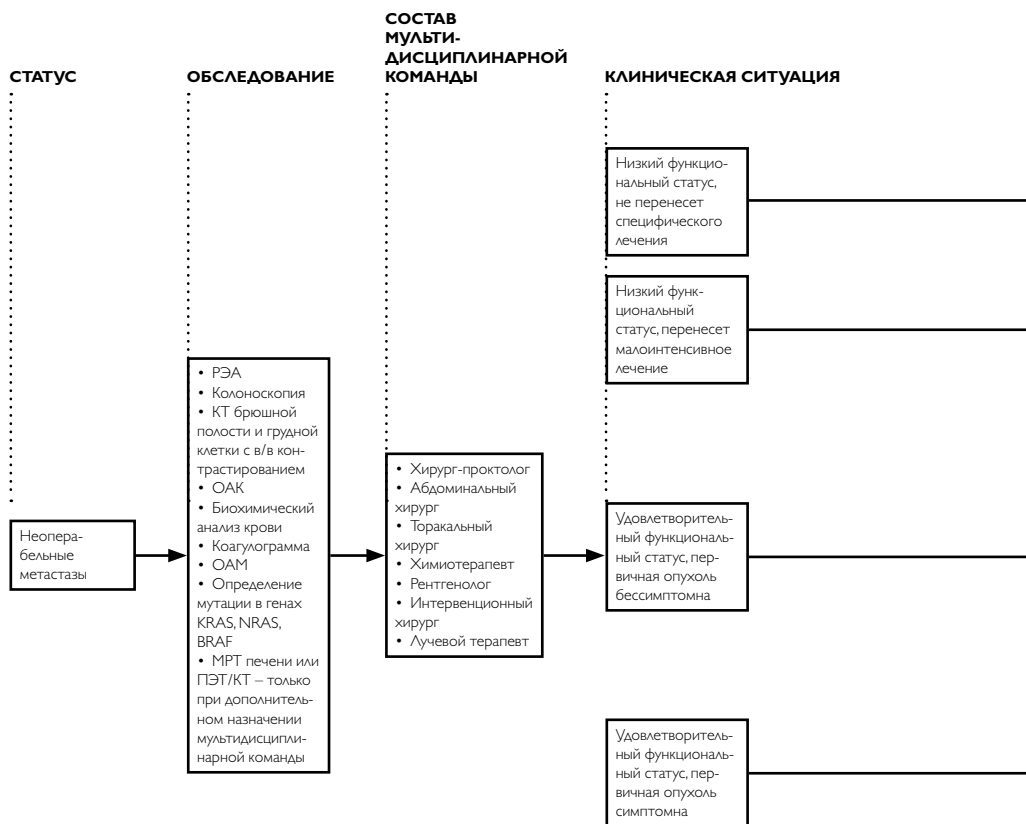


	<b>Частота выполнения в 1-ый год</b>	<b>Дальнейшее предоставление услуги</b>
	1 раз	При аденомах – повторить через 1 год; при отсутствии аденом – повторить через 3 года; в дальнейшем при отсутствии патологии – 1 раз в 5 лет
	Если перед хирургическим лечением не удалось осмотреть все отделы ободочной кишки, необходимо провести полноценную колоноскопию в течение 3–6 мес. от даты операции	При аденомах – повторить через 1 год; при отсутствии аденом – повторить через 3 года; в дальнейшем при отсутствии патологии – 1 раз в 5 лет
	1 раз	При аденомах – повторить через 1 год; при отсутствии аденом – повторить через 3 года, в дальнейшем, при отсутствии патологии – 1 раз в 5 лет
	Если перед хирургическим лечением не удалось осмотреть все отделы ободочной кишки – провести полноценную колоноскопию в течение 3–6 мес. от даты операции	При аденомах – повторить через 1 год; при отсутствии аденом – повторить через 3 года, в дальнейшем, при отсутствии патологии – 1 раз в 5 лет
	1 раз в 3 мес.	1 раз в 3 мес. в течение 2-го года, затем – каждые 6 мес. на протяжении 3–5 лет наблюдения
	1 раз в 3 мес.	1 раз в 3 мес. в течение 2-го года, затем – каждые 6 мес. на протяжении 3–5 лет наблюдения
	1 раз в 6–12 мес.	1 раз в 6 мес. в течение 2-го года, затем – 1 раз в год в течение 3–5 лет
	1 раз	При аденомах – повторить через 1 год; при отсутствии аденом – повторить через 3 года, в дальнейшем, при отсутствии патологии – 1 раз в 5 лет
	Если перед хирургическим лечением не удалось осмотреть все отделы ободочной кишки, необходимо провести полноценную колоноскопию в течение 3–6 мес. от даты операции	При аденомах – повторить через 1 год; при отсутствии аденом – повторить через 3 года, в дальнейшем, при отсутствии патологии – 1 раз в 5 лет
	1 раз в 3 мес.	1 раз в 3 мес. на втором году, затем – каждые 6 мес. на протяжении 3–5 лет наблюдения
	1 раз в 3 мес.	1 раз в 3 мес. на втором году, затем – каждые 6 мес. на протяжении 3–5 лет наблюдения
	1 раз в 3 мес.	1 раз в 3 мес. на втором году, затем – каждые 6 мес. на протяжении 3–5 лет наблюдения
	1 раз в 6 мес.	1 раз в 6 мес. на втором году, затем – 1 раз в год на протяжении 3–5 лет наблюдения



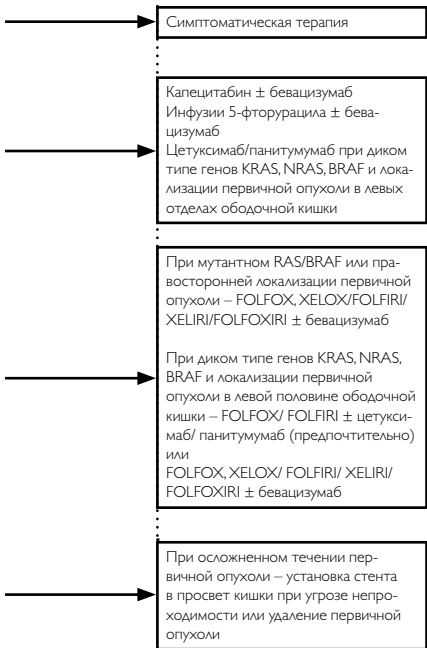
**Тактика лечения при синхронных метастазах  
рака ободочной кишки (схема 7)**



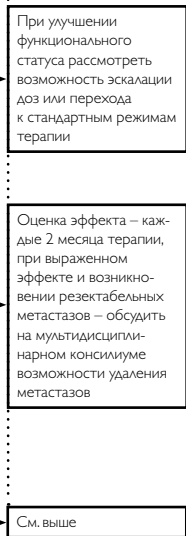


**Тактика лечения при неоперабельных метастазах рака ободочной кишки (схема 8)**


**I ЭТАП**



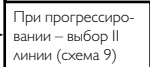
**2 ЭТАП**

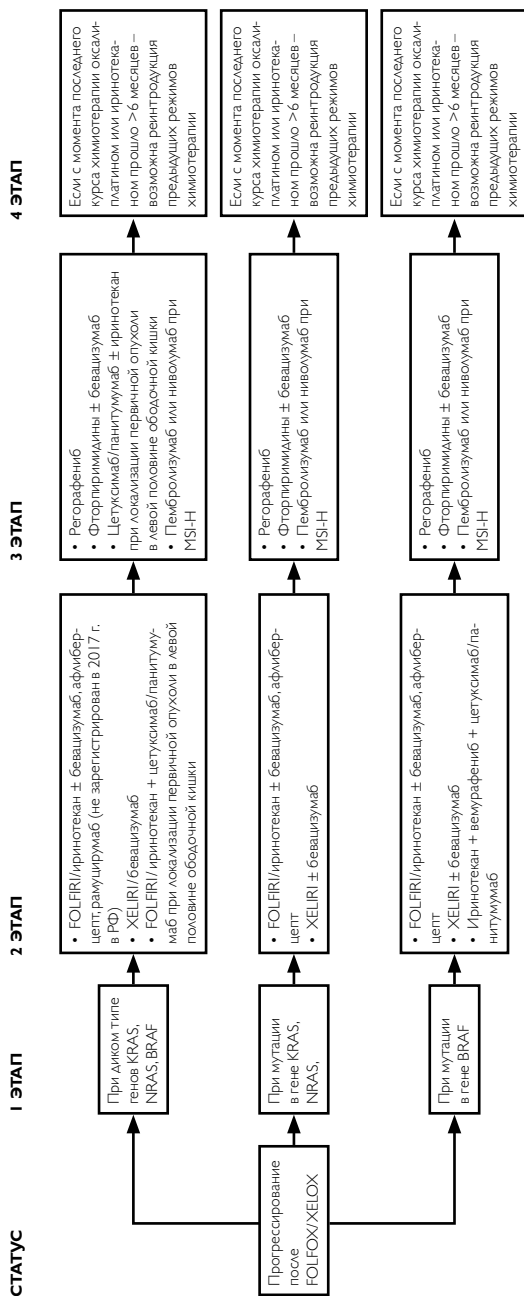


**3 ЭТАП**

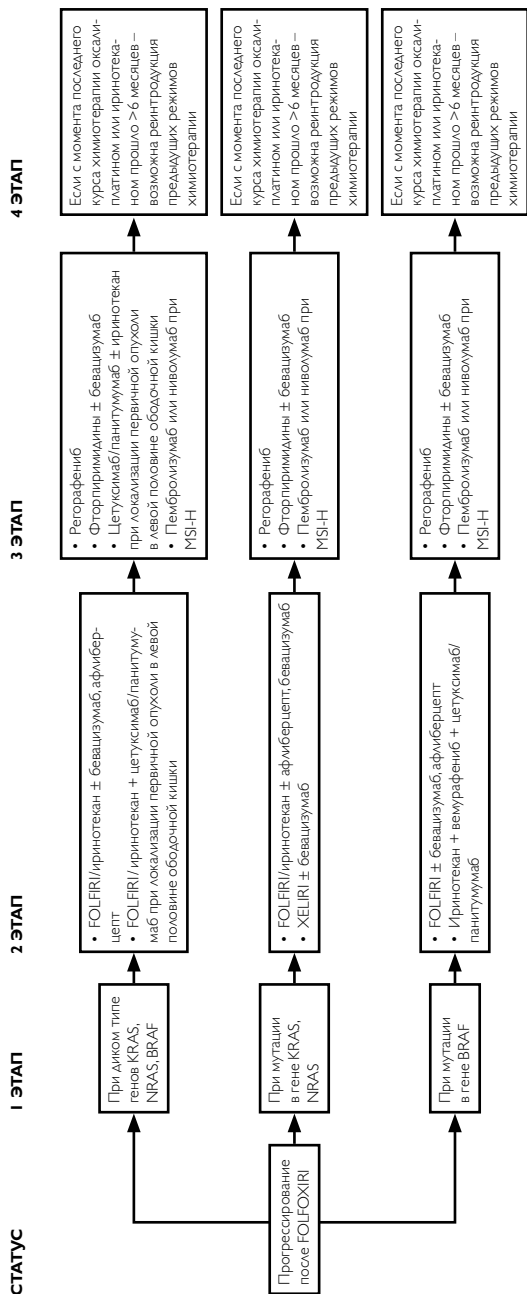


**4 ЭТАП**

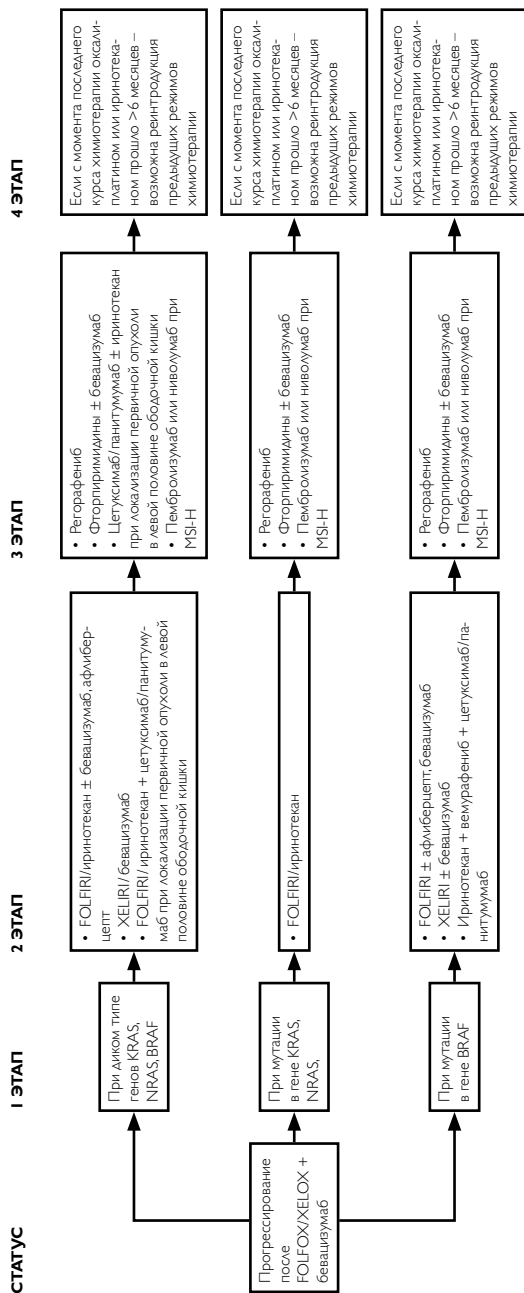




**Выбор II и последующих линий терапии при неоперабельных метастазах рака ободочной кишки (схема 9)**

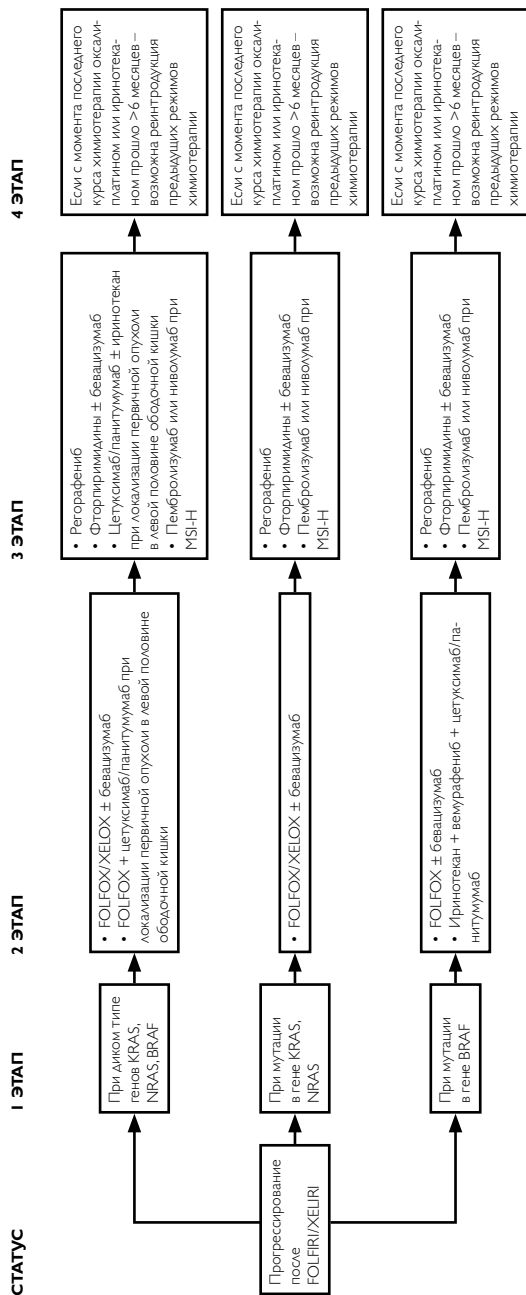


Выбор II и последующих линий терапии при неоперабельных метастазах рака ободочной кишки (схема 9, продолжение)

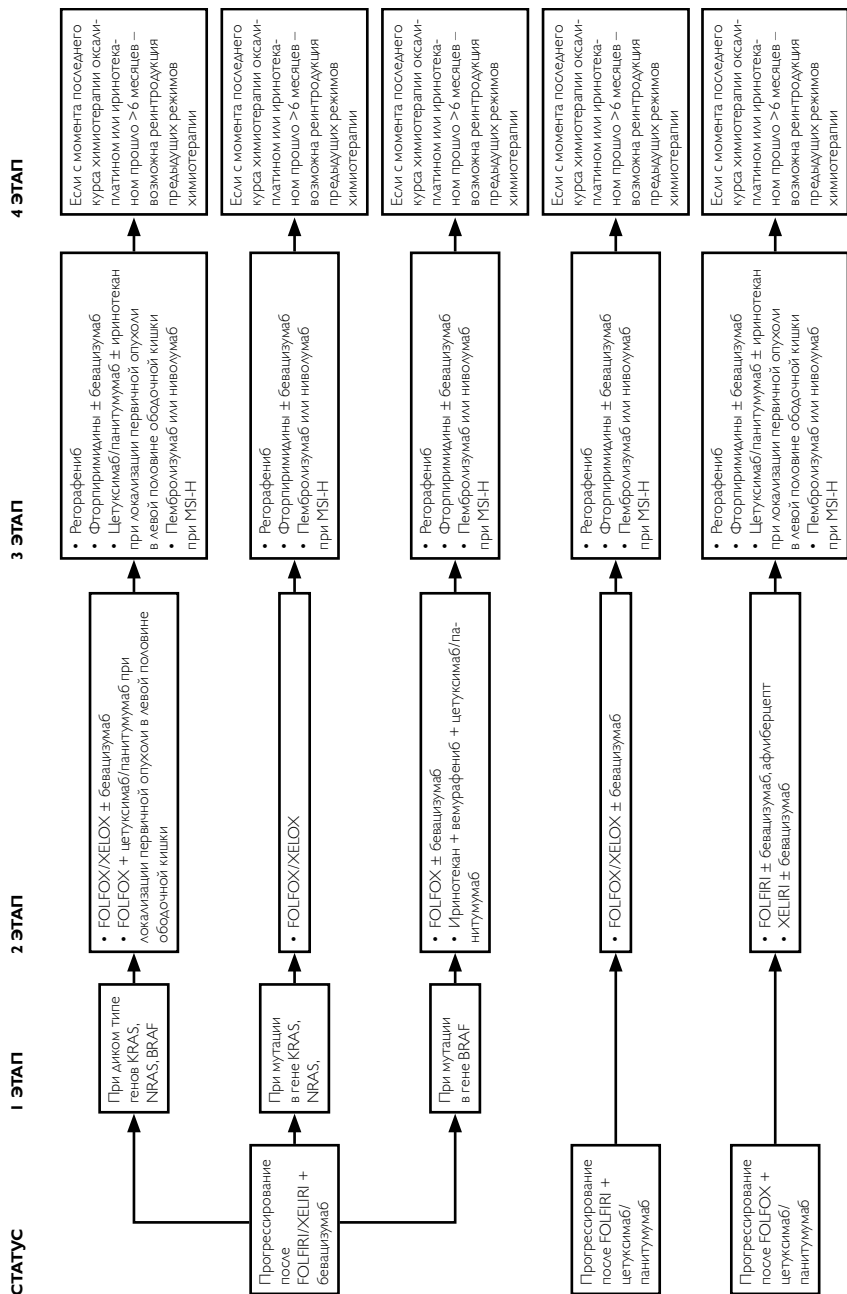


**Выбор II и последующих линий терапии при неоперабельных метастазах рака ободочной кишки (схема 9, продолжение)**





Выбор II и последующих линий терапии при неоперабельных метастазах рака ободочной кишки (схема 9, продолжение)



Выбор II и последующих линий терапии при неоперабельных метастазах рака ободочной кишки (схема 9, продолжение)