
ПРАКТИЧЕСКИЕ РЕКОМЕНДАЦИИ ПО ЛЕКАРСТВЕННОМУ ЛЕЧЕНИЮ НЕЭПИТЕЛИАЛЬНЫХ ОПУХОЛЕЙ ЯИЧНИКОВ

Коллектив авторов: Хохлова С.В., Давыдова И.Ю., Новикова Е.Г., Телетаева Г.М., Трякин А.А., Урманчеева А.Ф.

DOI: 10.18027/2224-5057-2016-4s2-135-146

Ключевые слова: герминогенные опухоли, дисгерминома, недисгерминома, тератома, стромальные опухоли, саркома, карцинома, СА-125, АФП, в-ХГЧ, ЛДГ, СА-19.9, РЭА, синдром Swire, клетки Сертоли-Лейдига.

ГИСТОЛОГИЧЕСКАЯ КЛАССИФИКАЦИЯ

Герминогенные опухоли:

- дисгерминома;
- недисгерминома (опухоль желточного мешка, эмбриональный рак, хориокарцинома, полиэмбриома, смешанные);
- тератомы (незрелая тератома, зрелая тератома);
- монодермальная тератома и опухоли соматического типа, связанные с тератомами (струмы яичников, нейроэктодермальные опухоли и другие).

Опухоли стромы полового тяжа и стероидноклеточные опухоли:

- стромальные опухоли яичников: гранулезоклеточные опухоли (взрослый тип, ювенильный тип), опухоли из клеток Сертоли-Лейдига, гонадобластома, опухоль стромы полового тяжа с кольцевидными трубочками, другие;
- стромальные опухоли в чистом виде (фиброма и текома: типичные, клеточные, митотически активные, злокачественные фибросаркомы);
- другие стромальные опухоли (стромальные опухоли яичников с незначительными элементами полового тяжа, склерозирующие стромальные опухоли, перстневидноклеточные стромальные опухоли, мелкокистозные стромальные опухоли, миксома яичника, стромальные опухоли из клеток Лейдига);
- стероидные опухоли (стромальная лютеома из клеток Лейдига, опухоли из стероидных клеток без указания специфики).

Цитирование: Хохлова С.В., Давыдова И.Ю., Новикова Е.Г., Телетаева Г.М., Трякин А.А., Урманчеева А.Ф. ПРАКТИЧЕСКИЕ РЕКОМЕНДАЦИИ ПО ЛЕКАРСТВЕННОМУ ЛЕЧЕНИЮ НЕЭПИТЕЛИАЛЬНЫХ ОПУХОЛЕЙ ЯИЧНИКОВ // Злокачественные опухоли. – 2016. – № 4. Спецвыпуск 2. – С. 135–146

Редкие опухоли:

- саркома (саркомасаркома яичника);
- нейроэндокринные опухоли яичников (мелкоклеточная и крупноклеточная карцинома яичников, карциноид яичника).

ДИАГНОСТИКА

Минимальный объем обследований:

- сбор анамнеза (с учетом семейного анамнеза);
- полное физикальное обследование пациентки;
- осмотр гинеколога (бимануальное ректовагинальное исследование с цитологическим исследованием мазков с шейки матки; целесообразно проведение пункции заднего свода влагалища для верификации диагноза);
- биохимический и общеклинический анализы крови, анализ мочи;
- определение уровня опухолевых маркеров и гормонов (АФП, β -ХГЧ, ЛДГ определяют при подозрении на герминогенные опухоли яичников; ингибин В и мюллеровскую ингибирующую субстанцию следует определять при подозрении на опухоли стромы полового тяжа; тестостерон и эстрадиол может повышаться при опухолях из клеток Сертоли-Лейдига (вирилизация отмечается у 70–85% больных) и других опухолях стромы полового тяжа; СА-125 может незначительно повышаться при герминогенных опухолях, карциносаркомах яичников; СА-19,9 и РЭА может незначительно увеличиваться при тератомах яичников);
- рентгенологическое исследование органов грудной клетки;
- УЗИ (абдоминальное и трансвагинальное)/КТ органов брюшной полости и малого таза;
- обследование желудочно-кишечного тракта (эндоскопическое или рентгенологическое).

Оптимальный объем обследований:

- МРТ органов брюшной полости и малого таза;
- диагностическая гистероскопия (при УЗИ-признаках гиперплазии эндометрия);
- молодым пациенткам с первичной аменореей необходимо проведение генетического исследования кариотипа с целью исключения дисгенезии гонад (синдрома Swire (XY-генотип) и др.);
- маркер HE4.

ЛЕЧЕНИЕ

Опухоли стромы полового тяжа и стероидноклеточные опухоли

НАЧАЛЬНЫЕ СТАДИИ ЗАБОЛЕВАНИЯ

Более 50% опухолей стромы полового тяжа представлены доброкачественными фибромами, и только у 7% больных наблюдаются злокачественные формы опухолей данного типа. Большинство новообразований (60–95%) диагностируют на ранней стадии заболевания. Учитывая то, что при опухолях стромы полового тяжа, как правило, поражается один яичник, а основной контингент заболевших – женщины молодого возраста, преимущество отдается органосохраняющим операциям. Адекватным объемом операции при I стадии в настоящее время считается удаление придатков матки с сохранением контрлатерального яичника и матки. Если контрлатеральный яичник визуалью не изменен, биопсию выполнять не обязательно. Женщинам в постменопаузе и больным с распространенными стадиями заболевания выполняется лапаротомия, экстирпация матки с придатками, удаление большого сальника, хирургическое стадирование.

При имеющихся УЗИ-признаках гиперплазии эндометрия для исключения рака необходимо выполнять раздельное диагностическое выскабливание матки.

Для опухолей из клеток Сертоли-Лейдига адьювантную химиотерапию следует проводить всем пациентам с низкой степенью дифференцировки опухоли или наличием гетерологичных элементов, начиная с I стадии заболевания.

Прогноз при IA стадии опухолей стромы полового тяжа благоприятный, проведение адьювантной терапии нецелесообразно. Послеоперационная химиотерапия показана больным начиная с IC стадии и высоким митотическим индексом в опухоли, а также пациентам с распространенными стадиями заболевания.

Таблица 1. Оптимальные схемы адьювантной химиотерапии при опухолях стромы полового тяжа и стероидноклеточных опухолях.

Схема химиотерапии	Препараты	Дозы	Путь введения	Дни приема	Периодичность цикла	Число курсов
ВЕР	Блеомицин Этопозид Цисплатин	30 мг 100 мг/м ² 20 мг/м ²	В/в В/в В/в	1-й, 3-й, 5-й дни 1-й–5-й дни 1-й–5-й дни	21 день	4
СР	Карбоплатин Паклитаксел	AUC 6 175 мг/м ²	В/в В/в	1-й день	21 день	4
ЕР	Этопозид Цисплатин	100 мг/м ² 20 мг/м ²	В/в В/в	1-й–5-й дни 1-й–5-й день	21 день	4

РАСПРОСТРАНЕННЫЕ СТАДИИ ЗАБОЛЕВАНИЯ И РЕЦИДИВЫ ПРИ ОПУХОЛЯХ СТРОМЫ ПОЛОВОГО ТЯЖА

Наиболее эффективным методом лечения при опухолях стромы полового тяжа по-прежнему остается хирургический. При распространенных стадиях заболевания и рецидиве выполняются циторедуктивные операции и затем 3–4 курса химиотерапии в режиме ВЕР или 4 курса в режиме карбоплатин/паклитаксел.

Если ранее проводилась химиотерапия по схеме ВЕР, то возможны следующие комбинации: паклитаксел + карбоплатин, альтернативные варианты химиотерапии – циклофосамид + доксорубицин + цисплатин (табл. 2). Есть данные об эффективности гормональной терапии (аналогов лютеинизирующего гормона, тамоксифена, прогестинов и ингибиторов ароматазы) при гранулезоклеточных опухолях ювенильного типа.

Гранулезоклеточные опухоли могут рецидивировать спустя годы, вплоть до 20 лет, что требует длительного наблюдения за больными.

Таблица 2. Режимы химиотерапии, используемые при распространенных стадиях и при рецидивах опухолей стромы полового тяжа и стероидноклеточных опухолях (если ранее проводился ВЕР).

Схема химиотерапии	Препараты	Дозы	Путь введения	Дни приема	Периодичность цикла	Число курсов
СР	Карбоплатин Паклитаксел	АУС 6 175 мг/м ²	В/в В/в	1-й день 21 день	4–6	
ТIP	Паклитаксел Цисплатин Ифосфамид Уромитексан Филграстим	175 мг/м ² 25 мг/м ² 1500 мг/м ² 400 мг/м ² × 3 5 мкг/кг	В/в В/в В/в В/в П/к	1-й день 2-й–5-й дни 2-й–5-й дни 2-й–5-й дни 6-й–12-й дни	21 день	4
CDE	Циклофосамид Доксорубицин Этопозид	1000 мг/м ² 45 мг/м ² 100 мг/м ²	В/в В/в В/в	1-й день 1-й день 1-й–3-й дни	21 день	4–6
CAV	Циклофосамид Доксорубицин Винкристин	1000 мг/м ² 50 мг/м ² 1,4 мг/м ²	В/в В/в В/в	1-й день 1-й день 1-й день	21 день	4–6

Злокачественные герминогенные опухоли (ЗГОЯ) яичников

Злокачественные герминогенные опухоли составляют 5% всех новообразований яичников, при этом частота данных опухолей у лиц молодого возраста превышает 75% всех опухолей яичников. До и после хирургического лечения обязательно определение уровня опухолевых маркеров, патогномоничных для этого заболевания: АФП, ХГЧ и ЛДГ крови. СА 125 не является информативным для ЗГОЯ

и его мониторинг не рекомендуется. Стандартом хирургического лечения для злокачественных герминогенных опухолей яичников является удаление придатков матки на стороне поражения даже при распространенных стадиях заболевания. Клиновидную биопсию контрлатерального яичника проводят только в случае наличия в нем визуальных изменений, поскольку, как правило, при герминогенных опухолях противоположный яичник поражается редко, а удаление части яичника может привести к снижению фертильности.

Исключение составляют:

- женщины в постменопаузе, которым показана экстирпация матки с придатками;
- пациентки с дисгенезией гонад, которым необходимо удаление контрлатерального яичника ввиду высокого риска его малигнизации;
- пациентки с дисгерминомой яичников.

При распространенном опухолевом процессе показано выполнение циторедуктивных операций с максимальным удалением всех опухолевых узлов и сохранением матки и контрлатерального яичника. Тотальная лимфаденэктомия даже при наличии метастазов в лимфатических узлах не показана. Больным незрелой тератомой G I и дисгерминомой яичников с клинической I стадией заболевания можно выполнять повторное хирургическое вмешательство, если первая операция была выполнена без адекватного стадирования и планируется дальнейшее наблюдение (рис. 2).

Больные с незрелой тератомой G I IA стадии или дисгерминомой IA стадии не нуждаются в проведении адьювантной химиотерапии при условии возможности адекватного наблюдения. Остальным пациентам при отсутствии резидуальной опухоли после хирургического лечения показано проведение 3 курсов адьювантной химиотерапии по схеме BEP. При наличии резидуальной опухоли показано проведение 4 курсов по схеме BEP.

ВЕДЕНИЕ БОЛЬНЫХ ЗГОЯ ПОСЛЕ ХИМИОТЕРАПИИ

- Динамическое наблюдение показано:
 - пациенткам с дисгерминомой независимо от размера резидуальной опухоли;
 - больным недисгерминомой при нормализации опухолевых маркеров (АФП, ХГЧ) и размере резидуальной опухоли менее 1 см.

В остальных случаях показано удаление резидуальной опухоли.

- Хирургическое вмешательство позволит исключить:
 - наличие жизнеспособной опухолевой ткани;
 - развитие синдрома «растущей зрелой тератомы»;
 - злокачественную трансформацию незрелой тератомы.

Дальнейшая тактика будет определяться в зависимости от результатов гистологического исследования послеоперационного материала (рис. 2а).

При обнаружении жизнеспособной злокачественной опухоли показано проведение 2 или 4 курсов химиотерапии второй линии по программе TIP в случае радикального или нерадикального вмешательства соответственно.

ЛЕЧЕНИЕ РЕЦИДИВОВ ЗГОЯ

В подавляющем большинстве случаев прогрессирование заболевания развивается в течение 2 лет после окончания лечения, преимущественно в полости малого таза или в забрюшинных лимфоузлах. Перед началом химиотерапии по поводу рецидива важно исключить синдром «растущей зрелой тератомы» – появление или увеличение в размерах метастазов на фоне снижающихся/нормальных опухолевых маркеров. В данной ситуации показано хирургическое вмешательство – удаление опухолевых узлов или, при невозможности удаления, биопсия. При потенциально резектабельных опухолях даже при повышенных опухолевых маркерах на первом этапе показано хирургическое вмешательство. При невозможности радикального удаления опухоли и повышенных маркерах необходимо начинать химиотерапию второй линии с последующей операцией. Стандартными режимами химиотерапии рецидивов ЗГОЯ являются комбинации на основе ифосфамида (режимы VelP или TIP) (табл. 3.), которые позволяют добиться излечения у 25% больных недисгерминомами яичников.

Таблица 3. Оптимальные схемы химиотерапии при ЗГОЯ.

Схема химиотерапии	Препараты	Дозы	Путь введения	Дни приема	Длительность цикла	Показания, число курсов
VEP	Блеомицин Этопозид Цисплатин	30 мг 100 мг/м ² 20 мг/м ²	В/в В/в В/в	1-й, 3-й, 5-й дни 1-й день 1-й–5-й дни	21 день	Первая линия: 3 или 4
TIP	Паклитаксел Цисплатин Ифосфамид Уромитексан	175 мг/м ² 25 мг/м ² 1500 мг/м ² 400 мг/м ² ×3	В/в В/в В/в В/в	1-й день 2-й–5-й дни 2-й–5-й дни 2-й–5-й дни	21 день	Вторая линия: 4
VelP	Винбластин Ифосфамид Цисплатин Уромитексан	0,11 мг/кг 1200 мг/м ² 20 мг/м ² 400 мг/м ² ×3	В/в В/в В/в В/в	1-й, 2-й дни 1-й–5-й дни 1-й–5-й дни 1-й–5-й дни	21 день	Вторая линия: 4

Если после проведения второй линии химиотерапии определяется остаточная опухоль, показано ее удаление.

В крайне редких случаях возможно проведение послеоперационной лучевой терапии в СОД 36 Гр. Это касается только дисгерминомы в случаях, когда при патоморфологическом исследовании остаточной опухоли обнаруживается жизнеспособная ткань.

Если удаленная остаточная опухоль содержит жизнеспособную злокачественную ткань, включающую элементы недисгерминомы (опухоль желточного мешка, эмбриональный рак, хориокарцинома, полиэмбриома, незрелая тератома, смешанная герминогенная опухоль), то при ее нерадикальном удалении возможно проведение 4 курсов химиотерапии третьей линии (GEMOX, TGO). В случаях, когда опухоль удалена радикально, рекомендовано динамическое наблюдение.

Таблица 4. Оптимальные режимы химиотерапии третьей линии при герминогенных опухолях.

Схема химиотерапии	Препараты	Дозы	Путь введения	Дни приема	Длительность цикла	Показания, число курсов
TGO	Паклитаксел Гемцитабин Оксалиплатин	80 мг/м ² 800 мг/м ² 130 мг/м ²	В/в В/в В/в	1-й, 8-й дни 1-й, 8-й дни 1-й день	21 день	4
GemOX	Гемцитабин Оксалиплатин	1000 мг/м ² 130 мг/м ²	В/в	1-й, 8-й дни 1-й день	21 день	4

Наблюдение при герминогенных опухолях яичников

Наблюдение у больных I стадией, не получавших адьювантного лечения

Наблюдение у больных I-IV стадиями после химиотерапии

Годы	Интервал между визитами, мес.*
1-й	1
2-й	2
3-й	3
4-й	4
5-й	6
6+	12

Годы	Интервал между визитами, мес.*
1-й	2-3
2-й	2-3
3-й	4
4-й	4
5-й	6
6+	12

* В каждый визит выполняется объективный осмотр, проверяются опухолевые маркеры, проводится УЗИ органов брюшной полости, забрюшинного пространства, малого таза.

* R-графия органов грудной клетки выполняется каждый второй визит.

Редкие опухоли яичников

НЕЙРОЭНДОКРИННАЯ КАРЦИНОМА ЯИЧНИКОВ (МЕЛКОКЛЕТОЧНЫЙ И КРУПНОКЛЕТОЧНЫЙ РАК ЯИЧНИКОВ И КАРЦИНОИДЫ ЯИЧНИКОВ)

Нейроэндокринные опухоли (НЭО) отличаются экспрессией одного или нескольких нейроэндокринных маркеров, таких как хромогранин, синаптофизин, нейронспецифическая енолаза.

Мелкоклеточный и крупноклеточный рак яичников характеризуется агрессивным течением, морфологически схож с мелкоклеточным раком легкого. Стандартным хирургическим вмешательством является оптимальная циторедуктивная операция (абдоминальная гистерэктомия с билатеральной сальпингооофарэктомией и оментэктомией) с последующим проведением адъювантной химиотерапии, аналогичной таковой при мелкоклеточном раке легкого. Гиперкальциемический тип мелкоклеточного рака яичников часто сочетается с гиперкальциемией, гипонатриемией и задержкой жидкости.

Карциноиды яичника – это высокодифференцированные нейроэндокринные опухоли с менее агрессивным течением. Часто карциноиды яичников принимают за метастазы в яичники злокачественных опухолей желудочно-кишечного тракта. Молодым женщинам при одностороннем поражении яичника может быть предложена органосохраняющая операция, в остальных случаях выполняется оптимальная циторедуктивная операция (абдоминальная гистерэктомия с билатеральной сальпингооофарэктомией и оментэктомией). При наличии карциноидного синдрома назначаются аналоги соматостатина.

КАРЦИНОСАРКОМЫ ЯИЧНИКОВ

Это редкий вариант злокачественных новообразований яичников, на долю которых приходится не более 2–4% всех злокачественных опухолей яичников и которые составляют группу новообразований с плохим прогнозом. Важным этапом в диагностике карциносаркомы яичников, подобно карциносаркоме матки, является определение соотношения эпителиального и мезенхимального компонентов в опухолевой ткани. При преобладании эпителиального компонента лечение должно быть аналогичным химиотерапии рака яичников (используются препараты платины и таксаны), а при преобладании мезенхимального компонента – схожим с лечением сарком (в схемы химиотерапии следует включать цисплатин, ифосфамид, доксорубин). После циторедуктивной операции (абдоминальная гистерэктомия с билатеральной сальпингооофарэктомией и оментэктомией) в оптимальном объеме (по возможности) всем пациенткам (стадия I–IV) показано проведение 4–6 курсов адъювантной химиотерапии в зависимости от преобладания эпителиального или мезенхимального компонента. В некоторых случаях возможно проведение лучевой терапии. При возникновении рецидива также важна морфологическая верификация, и, в зависимости от преобладающего компонента, планируется режим химиотерапии.

ПРИНЦИПЫ ДИНАМИЧЕСКОГО НАБЛЮДЕНИЯ ПРИ НЕЭПИТЕЛИАЛЬНЫХ ОПУХОЛЯХ ЯИЧНИКОВ (КРОМЕ ЗГОЯ)

- Наблюдение гинеколога, сбор анамнеза и жалоб, маркеры 1 раз в 3 месяца в течение первых 2 лет, затем 1 раз в 6 месяцев в течение 3-го, 4-го, 5-го годов и далее ежегодно;
- УЗИ органов малого таза следует проводить каждые 6 месяцев;
- КТ органов малого таза и брюшной полости проводится в соответствии с клиническими показаниями.

Рисунок 1. Первичное обследование пациентки с опухолями яичников.

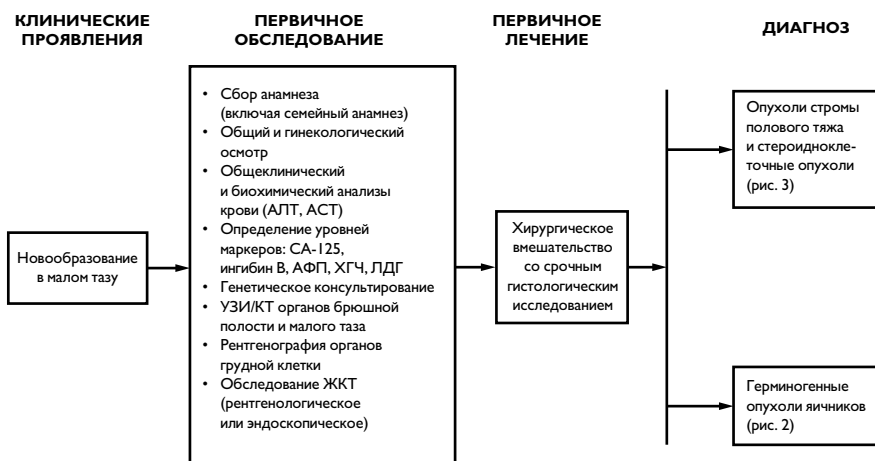

Рисунок 2. Алгоритм ведения больных с герминогенными опухолями яичников.

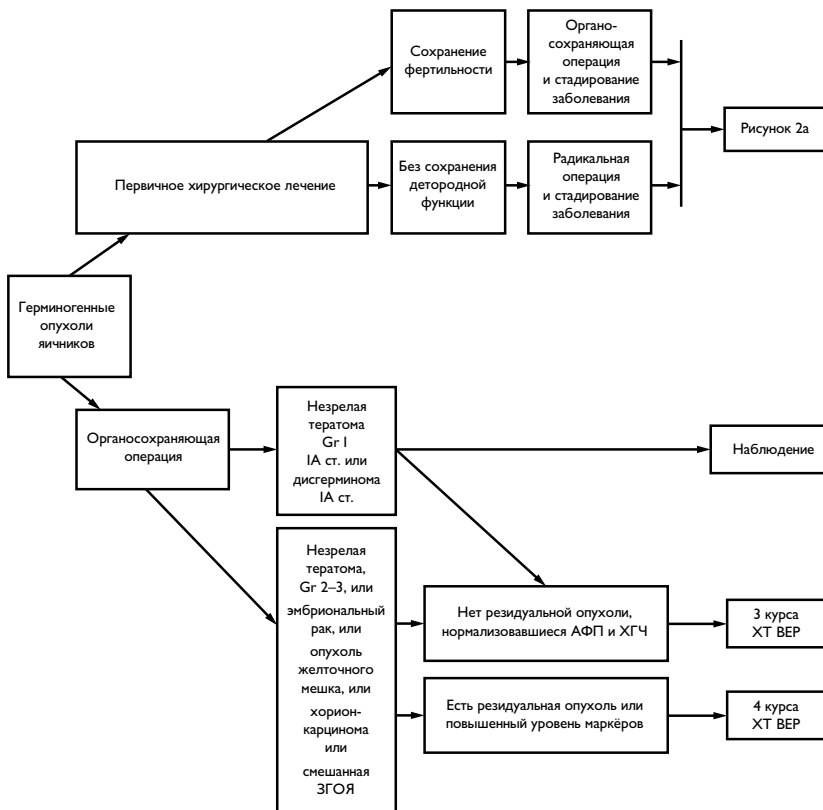


Рисунок 2а. Тактика ведения больных с герминогенными опухолями яичников (ЗОГЯ) после проведенной химиотерапии.

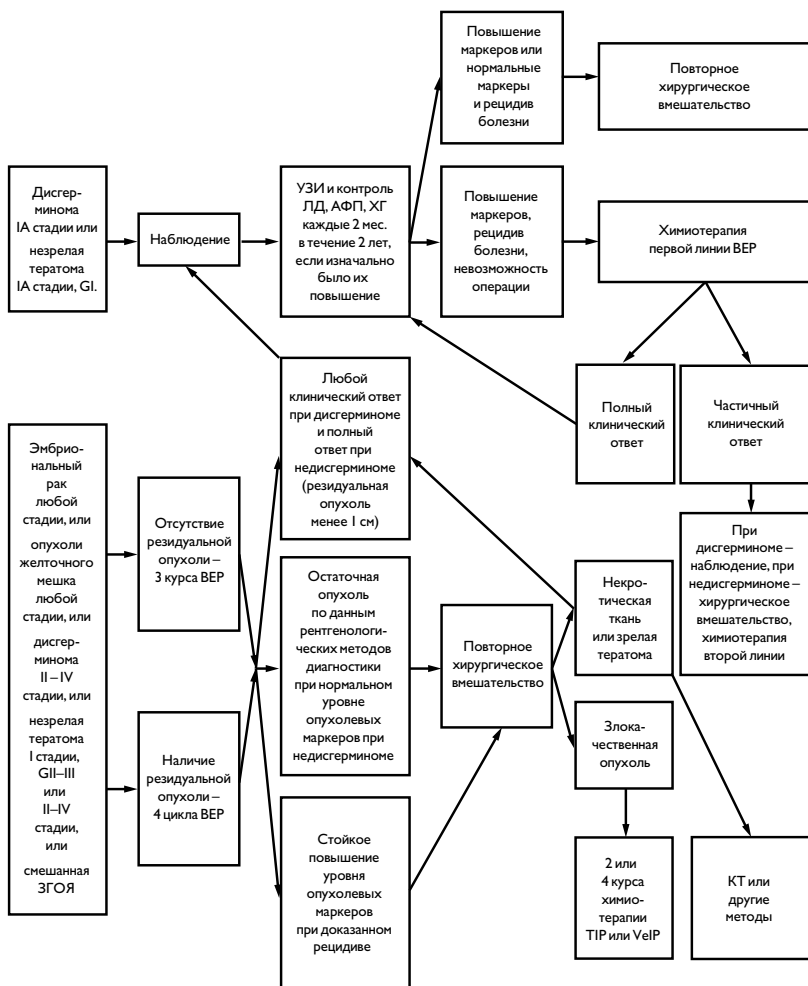


Рисунок 3. Алгоритм ведения больных с опухолями стромы полового тяжа и стероидноклеточными опухолями яичников.

