

ПРАКТИЧЕСКИЕ РЕКОМЕНДАЦИИ ПО ЛЕКАРСТВЕННОМУ ЛЕЧЕНИЮ РАКА ЯИЧНИКОВ

Цитирование: Тюлядин С. А., Деньгина Н. В., Коломиец Л. А., Любченко Л. Н., Морхов К. Ю., Нечушкина В. М. и соавт. Практические рекомендации по лекарственному лечению рака яичников // Злокачественные опухоли. – 2015. – №. 4, спецвыпуск. С. 116–126.

DOI: 10.18027/2224-5057-2015-4s-116-126

Ключевые слова: рак яичников, карцинома, CA-125, мутация гена BRCA, химиотерапия.

ДИАГНОСТИКА

Диагноз рака яичников устанавливается на основании гистологического исследования, материал для которого получен во время операции или путем взятия биопсии на дооперационном этапе. К злокачественным эпителиальным опухолям яичников относят следующие гистологические типы (классификация ВОЗ, 4-е издание, 2013 г):

- серозная карцинома;
 - низкой степени злокачественности (low grade);
 - высокой степени злокачественности (high grade);
- эндометриоидная карцинома;
- муцинозная карцинома;
- светлоклеточная карцинома;
- злокачественная опухоль Бреннера;
- серозно-муцинозная карцинома;
- недифференцированная карцинома;
- смешанная эпителиальная карцинома.

Минимальный объем обследования:

- осмотр, сбор анамнеза болезни, семейного анамнеза;
- клинический анализ крови;
- биохимический анализ крови с показателями функции печени, почек;
- анализ крови на CA125;
- для женщин до 40 лет показан анализ крови на АФП и бета-хорионический гонадотропин для исключения герминогенных опухолей, а также анализ крови на ингибин для исключения стромальных опухолей;
- УЗИ органов брюшной полости и малого таза, шейно-надключичной области и забрюшинного пространства;
- рентгенография органов грудной клетки;

- ФГДС;
- колоноскопия.

Окончательное стадирование по TNM и FIGO осуществляется после лапаротомии (табл. 1).

Оптимальный объем обследования подразумевает дополнительное выполнение следующих процедур:

- КТ грудной клетки, брюшной полости и малого таза с внутривенным контрастированием;
- женщинам старше 40 лет целесообразно выполнение маммографии для исключения метастазов рака молочной железы в яичники;
- определение HE4 в сыворотке крови при отсутствии морфологической верификации диагноза;
- в случае обнаружения в семейном анамнезе опухолевых заболеваний (особенно рака молочной железы и яичников), наличия рака молочной железы у самой больной, а также при планируемом органосохранном хирургическом вмешательстве целесообразно генетическое консультирование и определение герминальной мутации BRCA1 и 2.

СТАДИРОВАНИЕ

Таблица 1. Стадирование рака яичников по TNM и FIGO* (7-е издание, 2010 г.).

TNM	FIGO	
TX		Недостаточно данных для оценки первичной опухоли
T0		Первичная опухоль не определяется
T1	I	Опухоль ограничена яичниками
T1a	IA	Опухоль ограничена одним яичником, капсула не повреждена, нет опухолевых разрастаний на поверхности яичника, нет злокачественных клеток в асцитической жидкости или смывах из брюшной полости
T1b	IB	Опухоль ограничена двумя яичниками, их капсулы не повреждены, нет опухолевых разрастаний на поверхности яичников, нет злокачественных клеток в асцитической жидкости или смывах из брюшной полости
T1c	IC	Опухоль ограничена одним или двумя яичниками и сопровождается любым из следующих факторов: разрыв капсулы, наличие опухолевых разрастаний на поверхности яичников, наличие злокачественных клеток в асцитической жидкости или смывах из брюшной полости
T2	II	Опухоль поражает один или два яичника с распространением на малый таз
T2a	IIA	Врастание и/или метастазирование в матку и/или в одну или обе маточные трубы, нет злокачественных клеток в асцитической жидкости или смыве из брюшной полости
T2b	IIB	Распространение на другие ткани таза, нет злокачественных клеток в асцитической жидкости или смыве из брюшной полости

TNM	FIGO	
T2c	IIIC	Распространение в пределах таза с наличием злокачественных клеток в асцитической жидкости или смыве из брюшной полости
T3 и/или N1	III	Опухоль поражает один или оба яичника с гистологически подтвержденными внутрибрюшинными метастазами за пределами таза и/или метастазами в регионарных лимфатических узлах
T3a	IIIA	Микроскопические, гистологически подтвержденные внутрибрюшинные метастазы за пределами таза
T3b	IIIB	Макроскопические внутрибрюшинные метастазы за пределами таза до 2 см включительно в наибольшем измерении
T3 и/или N1	IIIC	Внутрибрюшинные метастазы за пределами таза более 2 см в наибольшем измерении и/или метастазы в регионарных лимфатических узлах (внутренних, наружных и общих подвздошных, запирательных, крестцовых, поясничных или паховых лимфоузлах)
M1	IV	Отдаленные метастазы (исключая внутрибрюшинные метастазы. Примечание: метастазы по капсуле печени классифицируются как стадия III, метастазы в паренхиме печени классифицируются как M1/стадия IV. При обнаружении в плевральной жидкости раковых клеток процесс классифицируется как M1/стадия IV

* Международная Федерация акушерства и гинекологии (FIGO) изменила стадирование рака яичников с 1 января 2014 г. Изменения достаточно существенны. Например, вводятся три варианта IC стадии, три варианта IIIA стадии, а также два варианта IV стадии. Практические рекомендации по диагностике и лечению рака яичников основаны на прежней классификации FIGO, которая в настоящее время используется на территории РФ. Новая классификация FIGO опубликована и доступна по ссылке https://www.sgo.org/wp-content/uploads/2012/09/FIGO-Ovarian-Cancer-Staging_1.10.14.pdf.

ЛЕЧЕНИЕ

Лечение всех стадий рака яичников целесообразно начинать с выполнения полной или оптимальной циторедуктивной операции на первом этапе. **Полной** циторедукцией считается выполнение экстирпации матки с придатками, удаление большого сальника, а также всех видимых проявлений опухолевого процесса без макроскопически определяемых остаточных опухолевых масс. **Оптимальной** циторедукцией считается выполнение экстирпации матки с придатками, удаление большого сальника, а также видимых проявлений опухолевого процесса с макроскопически определяемыми остаточными опухолевыми узлами, каждый из которых имеет диаметр не более 10 мм. Объем остаточной опухоли после операции должен быть обязательно задокументирован хирургом в выписном эпикризе.

В случае визуально ранних стадий (стадии I-II) обязательно выполнение процедур хирургического стадирования. Для хирургического стадирования рака яичников выполняют следующие манипуляции.

- Срединная или нижнесрединная лапаротомия с обходом пупка слева для полноценной ревизии органов брюшной полости и малого таза и обеспечения адекватного доступа к большому сальнику.

- Если морфологической верификации диагноза нет, лапаротомию следует проводить со срочным интраоперационным морфологическим исследованием.
- Если обнаружен асцит, жидкость аспирируют для цитологического исследования. При отсутствии асцита выполняют цитологическое исследование смывов с брюшины (в том числе с ее диафрагмальной поверхности, латеральных каналов и малого таза).
- Все отделы брюшной полости, включая поддиафрагмальное пространство, большой и малый сальник, тонкую и толстую кишку и их брыжейки, поверхность париетальной и висцеральной брюшины, забрюшинное пространство, тщательно и методично осматривают, все подозрительные участки подвергают биопсии. Вся поверхность брюшины должна быть осмотрена. Спаечный процесс, препятствующий ревизии, должен быть отмечен.
- Даже если проведенный осмотр не подтвердил наличие метастазов, выполняют биопсию брюшины стенок малого таза, прямокишечно-маточного углубления, мочевого пузыря, латеральных каналов, а также правого и левого куполов диафрагмы.
- Тотальная лимфаденэктомия целесообразна при I-II стадиях, полной циторедукции, а также при оптимальной циторедукции при наличии увеличенных лимфоузлов. Подлежат удалению внутренние, наружные, общие подвздошные, запиральные, преаортальные, парааортальные, аортокавальные, прекавальные и паракавальные лимфоузлы до уровня почечных сосудов.
- Удаление большого сальника является обязательным и выполняется на уровне большой кривизны желудка.
- Удаление аппендикса целесообразно при муцинозном раке и в случае подозрения на его поражение.

Тактика, направленная на сохранение детородной функции (односторонняя аднексэктомия с резекцией второго яичника, оментэктомия, лимфаденэктомия и выполнение процедур стадирования) в виде исключения возможна у молодых больных раком яичников IA стадии, желающих сохранить фертильность, при высокодифференцированных карциномах, когда реально тщательное диспансерное наблюдение. При эндометриоидном гистотипе в этих случаях следует выполнить биопсию эндометрия для исключения синхронного рака эндометрия.

Малоинвазивная хирургия, в частности лапароскопия, может быть использована для верификации диагноза или для оценки возможного объема циторедуктивной операции.

Решение о проведении химиотерапии после операции основано на стадии процесса и морфологии опухоли:

- больные с IA, IB стадиями с карциномами низкой степени злокачественности и несветлоклеточным гистологическим типом не нуждаются в проведении адьювантной химиотерапии;

- больные с IA, IB стадиями с карциномами высокой степени злокачественности или светлоклеточным гистологическим типом, а также те, кому не выполнены процедуры хирургического стадирования, требуют проведения четырех курсов адъювантной платиносодержащей химиотерапии;
- лечебная платиносодержащая химиотерапия в количестве 6 курсов показана всем больным, начиная с IC стадии.

Минимальный объем адъювантной/первой линии химиотерапии:

Карбоплатин AUC6–7 в/в в 1-й день 21-дневного курса, 6 курсов или режим CAP (цисплатин 50 мг/м² в/в, доксорубицин 50 мг/м² в/в, циклофосфан 500 мг/м² в/в в 1-й день 21-дневного курса, 6 курсов). Комбинация CP (производное платины и циклофосфан) не рекомендуется к использованию у больных раком яичников в связи с более низкой клинической эффективностью.

В табл. 2 представлены **оптимальные** режимы адъювантной/первой линии химиотерапии.

Таблица 2. Химиотерапия первичного рака яичников.

Показания	Режим химиотерапии
Больные с IA, IB стадиями при наличии факторов риска, все больные с IC-IV стадиями, а также больные, которым не выполнена циторедуктивная операция	<ul style="list-style-type: none"> • Паклитаксел 175 мг/м² в/в 3 часа в 1-й день, карбоплатин AUC 6 в/в 1 час в 1-й день 21-дневного курса, 6 курсов*; • паклитаксел 175 мг/м² в/в 3 часа в 1-й день, цисплатин 75 мг/м² в/в 2 часа в 1-й день 21-дневного курса, 6 курсов*; • паклитаксел 80 мг/м² в/в 1 час в 1-й, 8-й, 15-й дни, карбоплатин AUC 6 в/в 1 час в 1-й день 21-дневного курса, 6 курсов*; • доцетаксел 75 мг/м² в/в 1 час в 1-й день, цисплатин 75 мг/м² в/в 2 часа в 1-й день 21-дневного курса, 6 курсов*; • паклитаксел 60 мг/м² в/в 1 час еженедельно, карбоплатин AUC 2 в/в 1 час еженедельно, 18 введений*; • паклитаксел 135 мг/м² в/в 3 часа в 1-й день, цисплатин 75 мг/м² внутривенно во 2-й день, паклитаксел 75 мг/м² внутривенно в 8-й день 21-дневного курса**, 6 курсов.

* При III–IV стадии оптимально добавление бевацизумаба. Бевацизумаб показан в случае наличия после циторедуктивной операции остаточных опухолевых узлов более 1 см (или если циторедуктивная операция не выполнена и не планируется в ближайшем будущем) и во всех случаях при IV стадии. Бевацизумаб используется в дозе 7,5–15 мг/кг в/в с интервалом в 3 недели в течение суммарно 18–22 курсов (или до прогрессирования, если оно наступит раньше), начиная с первого или второго курса химиотерапии.

** Внутривенная химиотерапия используется только при III стадии в случае выполнения первичной циторедуктивной операции с максимальным размером остаточных опухолевых узлов не более 1 см и требует предварительной имплантации внутривенного порта.

В случае если на первом этапе выполнение оптимальной циторедуктивной операции маловероятно, следует начинать лечение с химиотерапии. К таким больным могут относиться больные с плохим соматическим статусом, наличием тяжелой сопутствующей

патологии, а также больные с крайне выраженной распространенностью опухолевого процесса, делающей невозможным выполнение оптимальной циторедукции.

Эти больные нуждаются в выполнении промежуточной циторедуктивной операции в максимально короткие сроки (после 2-3 курсов индукционной химиотерапии). После операции больным проводится дополнительно 3-4 курса химиотерапии по той же схеме.

В случае прогрессирования опухолевого процесса на фоне химиотерапии первой линии (платинорефрактерный рак) возможна попытка назначения монокимиотерапии одним из неплатиновых препаратов (см. табл. 3). Поскольку эффективность химиотерапии в этом случае низка, альтернативой может служить поддерживающая симптоматическая терапия или участие в клинических исследованиях.

Во всех других случаях, в том числе при неполном эффекте проведенного лечения и наличия остаточной опухоли, целесообразно прекратить лечение после проведения шести (максимум восьми) курсов химиотерапии и перейти к проведению динамического наблюдения до признаков прогрессирования заболевания. Поддерживающая терапия за исключением бевацизумаба оказывается неэффективной. Операция «second-look» также не рекомендуется.

ПРИНЦИПЫ ДИНАМИЧЕСКОГО НАБЛЮДЕНИЯ ПОСЛЕ ПРОВЕДЕННОГО ПЕРВИЧНОГО ЛЕЧЕНИЯ

Принципы динамического наблюдения за больными раком яичников после проведенного первичного лечения до конца не определены. Результаты крупного международного исследования MRC OV-05 продемонстрировали отсутствие необходимости тщательного инструментального обследования больных с целью максимально раннего выявления рецидива. Целесообразно начало химиотерапии второй линии при появлении клинических симптомов у больной. Раннее начало химиотерапии второй линии, например, при возникновении маркерного рецидива не увеличивает продолжительность жизни, но ухудшает ее качество в связи с возникновением побочных эффектов. С другой стороны, возможна польза от оптимально выполненных повторных циторедуктивных вмешательств при возникновении рецидива у больных, которым ранее выполнена оптимальная циторедуктивная операция и длительность бесплатинового интервала после окончания химиотерапии у которых составила более 1 года. По этой причине члены рабочей группы предлагают следующий алгоритм наблюдения за больными:

- анализ крови на СА125, осмотр гинеколога и УЗИ брюшной полости и малого таза 1 раз в 3 месяца в течение двух лет, 1 раз в 4 месяца в течение третьего года, далее каждые 6 месяцев;
- углубленное обследование (КТ брюшной полости и малого таза, рентгенография/КТ грудной клетки) показано при росте СА125, появлении жалоб со стороны больной или находок при гинекологическом осмотре или УЗИ.

Лечение рецидивов рака яичников

Прогрессированием рака яичников является наличие любого из нижеуказанных критериев:

- клинически или радиологически подтвержденное прогрессирование;
- прогрессирование по росту СА125, подтвержденное повторным анализом с интервалом не менее 1 недели, с соблюдением следующих условий:
 - рост СА125 в два раза выше верхней границы нормы, если ранее он находился в пределах нормы;
 - рост СА125 в два раза выше своего наименьшего значения, зарегистрированного во время проводимого лечения, если во время лечения нормализации СА125 не зафиксировано.

Критерии прогрессирования рака яичников НЕ являются абсолютным показанием для начала новой линии химиотерапии, а служат для оценки эффективности предыдущего лечения, например, для оценки длительности бесплатинового интервала. Показанием для химиотерапии второй и последующих линий является рост очагов при наличии жалоб со стороны больной, связанных с прогрессированием опухолевого процесса. Выбор режима химиотерапии основан на длительности бесплатинового интервала, который рассчитывается от даты последнего введения производного платины до даты прогрессирования. Выделяют следующие типы рецидивов:

- платиночувствительный рецидив: длительность бесплатинового интервала превышает 6 месяцев;
- платинорезистентный рецидив: длительность бесплатинового интервала составляет менее 6 месяцев;
- платинорефрактерный рецидив: прогрессирование опухолевого процесса зарегистрировано во время химиотерапии первой линии либо сразу после ее завершения.

При платиночувствительном рецидиве заболевания показано назначение комбинации производного платины (цисплатина или карбоплатина) в сочетании с другим противоопухолевым препаратом, ранее не использованным для лечения данной больной (см. табл. 3). При длительности бесплатинового интервала более 24 месяцев возможно повторное назначение комбинации производного платины и таксанов для лечения рецидива. При длительности бесплатинового интервала от 6 до 12 месяцев возможна монокимиотерапия неплатиновым препаратом или назначение двух неплатиновых препаратов, но это предполагает назначение производного платины в последующем при возникновении второго рецидива.

При длительности бесплатинового интервала менее 6 месяцев, включая случаи платинорефрактерного рака, показано либо симптоматическое лечение, либо попытка монокимиотерапии неплатиновым препаратом (табл. 3).

При использовании в качестве химиотерапии первой линии бестаксановой комбинации включение таксанов в качестве химиотерапии второй линии является

предпочтительным (в комбинации с производными платины при платиночувствительном рецидиве и монокимиотерапии таксанами при платинорезистентном).

Алгоритм назначения лечения при последующих рецидивах заболевания аналогичен вышеописанному.

Отдельные больные с длительностью бесплатинового интервала более 6 месяцев при ограниченной распространенности опухолевого процесса могут рассматриваться как кандидаты для повторных циторедуктивных вмешательств при условии, что первая циторедуктивная операция была выполнена без макроскопически определяемой остаточной опухоли. На эффективность данной стратегии указывают небольшие проспективные и ретроспективные данные, лишенные группы контроля.

Таблица 3. Допустимые режимы химиотерапии второй и последующих линий (средняя продолжительность химиотерапии второй линии составляет 4-6 курсов)*.

Показания	Режим химиотерапии
Бесплатиновый интервал более 6 месяцев	<ul style="list-style-type: none"> • Цисплатин 75 мг/м² или карбоплатин AUC 5-6 в/в в 1-й день 21-дневного курса в сочетании с одним из нижеследующих препаратов: <ul style="list-style-type: none"> – паклитаксел 175 мг/м² в/в в 1-й день 21-дневного курса (или 60-80 мг/м² в/в в 1-й, 8-й, 15-й дни 21-дневного курса); – доцетаксел 75 мг/м² в/в в 1-й день 21-дневного курса; – доксорубин 40-50 мг/м² в/в в 1-й день 21-дневного курса; – липосомальный доксорубин 30 мг/м² в/в 1-й день 21-дневного курса; – гемцитабин 1000 мг/м² в/в в 1-й, 8-й дни 21-дневного курса; – винорельбин 25 мг/м² в/в в 1-й, 8-й дни 21-дневного курса; – этопозид 100 мг внутрь в 1-й – 7-й дни 21-дневного курса; – топотекан 0,75 мг/м² в/в 1-й – 3-й дни 21-дневного курса.
Бесплатиновый интервал <6 мес, включая платино-рефрактерный рак	<ul style="list-style-type: none"> • Химиотерапия одним из следующих препаратов: <ul style="list-style-type: none"> – этопозид 100 мг внутрь в 1-й – 10-й дни 21-дневного курса или 50 мг внутрь в 1-й – 21-й дни 28-дневного курса; – доксорубин 50-60 мг/м² в/в в 1-й день 21-дневного курса; – винорельбин 25 мг/м² в/в в 1-й, 8-й дни 21-дневного курса; – топотекан 1,25 мг/м² 1-й – 5-й дни 21-дневного курса; – топотекан- 3,7-4 мг/м² в/в в 1-й, 8-й, 15-й дни 21-дневного курса; – липосомальный доксорубин 40-50 мг/м² в 1-й день 28-дневного курса; – гемцитабин 1000 мг/м² 1-й, 8-й, 15-й дни 28-дневного курса; – паклитаксел 80 мг/м² в/в в 1-й, 8-й, 15-й дни 21-дневного курса; – доцетаксел 75 мг/м² в/в в 1-й день 21-дневного курса. • Метрономная химиотерапия: метотрексат 2,5 мг внутрь 2 раза в день 2 дня в неделю и эндоксан 50 мг внутрь ежедневно без перерыва. • Гормонотерапия: летрозол 2,5 мг в сутки внутрь, тамоксифен 40 мг в сутки внутрь, мегестрол 160 мг в сутки внутрь. • Симптоматическая терапия.

* Добавление бевацизумаба (в дозе 15 мг/кг в/в 1 раз в 3 недели до прогрессирования) к химиотерапии является оптимальной опцией для всех больных с рецидивами рака яичников.

Лечение отдельных гистологических типов при рецидивах рака яичников

С учетом сравнительно низкой эффективности химиотерапии при муцинозном и светлоклеточном раке ниже представлены некоторые альтернативные режимы химиотерапии рецидивов для этих гистологических типов:

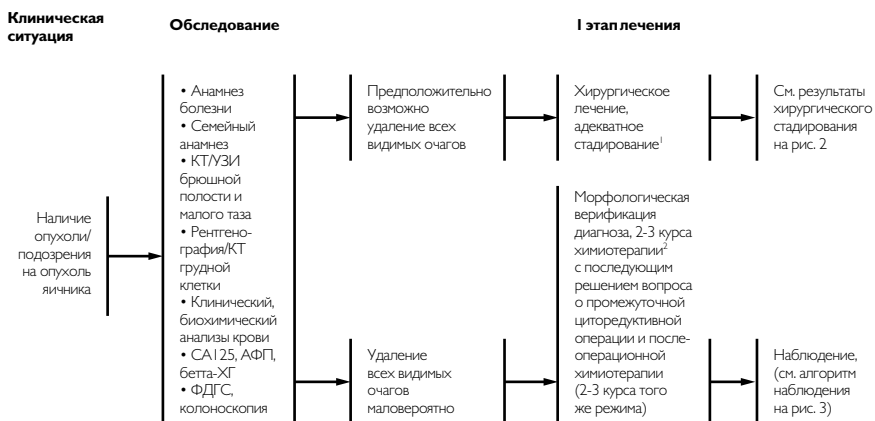- светлоклеточный рак:
 - иринотекан 60 мг/м² в 1-й, 8-й, 15-й дни + цисплатин 60 мг/м² в 1-й день 28-дневного курса;
- муцинозный рак:
 - оксалиплатин 130 мг/м² в 1 день + капецитабин 2000 мг/м² в 1-й – 14-й дни 21-дневного курса;
 - иринотекан 140 мг/м² + митомицин 7 мг/м² в 1-й день 21-дневного курса.

Лучевая терапия

Рак яичников является чувствительным к лучевой терапии. Однако современные клинические исследования по эффективности лучевой терапии при рецидивах рака яичников практически отсутствуют. Тем не менее, некоторые несерозные гистологические типы, например светлоклеточный, муцинозный или эндометриоидный гистотипы, по некоторым данным, в 90% случаев локализируются в тазу, а метастазирование может быть ограничено регионарными лимфатическими узлами. В условиях резистентности муцинозных и значительной части светлоклеточных карцином к лекарственной терапии применение лучевой терапии на рецидивные очаги и метастазы является целесообразным.

Существует достаточное количество доказательств эффективности паллиативного облучения с частотой объективных эффектов до 85% у больных раком яичников, прогрессирующим после множества линий химиотерапии. Это свидетельствует о целесообразности применения лучевой терапии на прогрессирующие очаги опухоли при отсутствии перспектив лекарственного лечения.

Рис. 1. Обследование и планирование лечения при первичном раке яичников.



¹ Аспирация асцита или смыва из брюшной полости для цитологического исследования; удаление или биопсия всех подозрительных на метастазы образований в брюшной полости,

при отсутствии подозрительных образований – взятие биопсий брюшины таза, латеральных каналов, а также биопсии брюшины диафрагмальной области или соскоба; тазовая и забрюшинная лимфаденэктомия, удаление аппендикса при муцинозном раке.

² Режимы адьювантной/1 линии химиотерапии представлены в тексте рекомендаций и таблице 2.

Рис. 2. Адьювантная/1 линия химиотерапии при раке яичников.

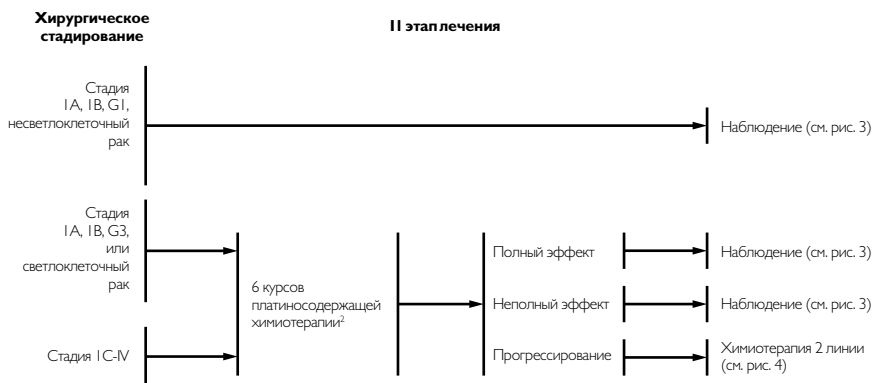
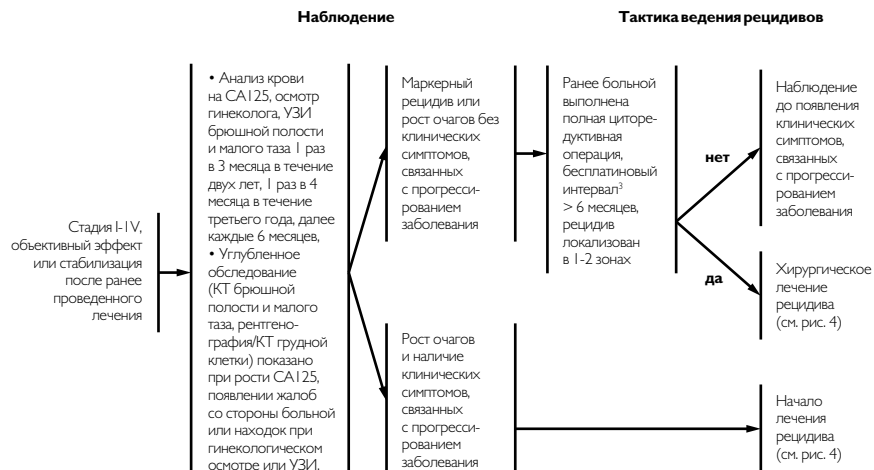
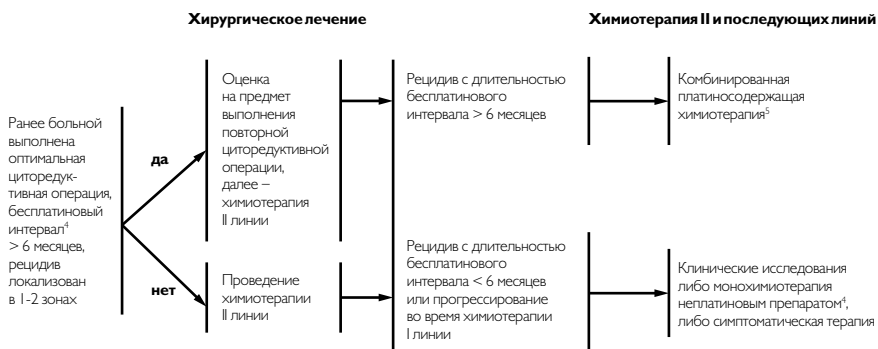
Рис. 3. Наблюдение больных раком яичников и лечение рецидивов.


³ Бесплатиновый интервал рассчитывает от даты последнего введения производного платины до прогрессирования заболевания (маркерного рецидива или появления новых очагов по результатам обследования).

Рис. 4. Лечение рецидивов рака яичников.


⁴ Режимы химиотерапии второй линии представлены в таблице 3.