

ПРАКТИЧЕСКИЕ РЕКОМЕНДАЦИИ ПО ЛЕКАРСТВЕННОМУ ЛЕЧЕНИЮ БИЛИАРНОГО РАКА

Коллектив авторов: Бредер В.В., Базин И.С., Косырев В.Ю., Ледин Е.В.

DOI: 10.18027/2224-5057-2020-10-3s2-26

Ключевые слова: рак билиарного тракта, внутривенная холангиокарцинома, внепеченочная холангиокарцинома, опухоль Клацкина, рак желчного пузыря, химиотерапия, химиолучевая терапия, абляция, CA19-9

I. КЛАССИФИКАЦИЯ И ОПРЕДЕЛЕНИЕ СТАДИИ

Для стадирования применяется 8 редакция классификации по системе TNM Международного противоракового союза AJCC/UICC (uicc.org/resources/tnm), отдельная для внутри- и внепеченочных, хиларных желчных протоков.

I.1. Стадирование рака желчного пузыря

T — первичная опухоль:

Tx — недостаточно данных для оценки первичной опухоли;

T0 — первичная опухоль не определяется;

Tis — рак in situ;

T1 — опухоль прорастает в собственную пластинку или мышечный слой;

T1a — опухоль прорастает в собственную пластинчатую оболочку;

T1b — опухоль прорастает в мышечный слой;

T2 — опухоль проникает в перимускулярную соединительную ткань на брюшной стороне, без вовлечения серозы (висцеральной брюшины) или в перимускулярную соединительную ткань на печеночной стороне, без врастания в печень

T2a — опухоль проникает в перимускулярную соединительную ткань на брюшной стороне, без вовлечения серозы (висцеральной брюшины).

T2b — опухоль проникает в перимускулярную соединительную ткань на печеночной стороне, без врастания в печень

T3 — опухоль прорастает в серозу (висцеральную брюшину) и/или прямая инвазия в печень и/или другие соседние органы и струк-

Цитирование: Бредер В.В., Базин И.С., Косырев В.Ю., Ледин Е.В. Практические рекомендации по лекарственному лечению билиарного рака. Злокачественные опухоли: Практические рекомендации RUSSCO #3s2, 2020 (том 10).26

туры (желудок, 12-перстная кишка, ободочная кишка, поджелудочная железа, сальник, внепеченочные желчные протоки);

T4 — инвазия опухоли в воротную вену или печеночную артерию, или инвазия двух и более органов и структур;

N — регионарные лимфатические узлы:

NX — недостаточно данных для оценки поражения лимфоузлов;

N0 — нет признаков метастатического поражения регионарных лимфатических узлов;

N1 — поражение 1–3 регионарных лимфатических узлов;

N2 — поражение ≥ 4 лимфатических узлов.

M — отдаленные метастазы:

M0 — нет отдаленных метастазов;

M1 — есть отдаленные метастазы.

Таблица 1. Группировка рака желчного пузыря по стадиям

Стадия	T	N	M
Стадия 0	Tis	N0	M0
Стадия I	T1	N0	M0
Стадия IIA	T2a	N0	M0
Стадия IIB	T2b	N0	M0
Стадия IIIA	T3	N0	M0
Стадия IIIB	T1–3	N1	M0
Стадия IVA	T4	N0–1	M0
Стадия IVB	Любая T	N2	M0
	Любая T	Любой N	M1

Гистологическая градация

Gx — недостаточно данных для оценки

G1 — хорошо дифференцированная

G2 — умеренно дифференцированная

G3 — низкодифференцированная

1.2. Стадирование рака внутриспеченочных желчных протоков.

T — первичная опухоль:

Tx — недостаточно данных для оценки первичной опухоли,

T0 — первичная опухоль не определяется,

Tis — рак in situ (внутрипротоковая опухоль);

T1 — солитарная опухоль без инвазии сосудов, < 5 см или > 5 см,

T1a — солитарная опухоль < 5 см без инвазии сосудов,

T1b — солитарная опухоль > 5 см без инвазии сосудов,

T2 — солитарная опухоль с внутривенной инвазией сосудов или множественные опухолевые узлы в сочетании или без инвазии сосудов;

T3 — опухоль, прорастающая висцеральную брюшину;

T4 — опухоль, вовлекающая местные структуры путем прямой инвазии.

N — регионарные лимфатические узлы:

Nx — недостаточно данных для оценки состояния регионарных лимфатических узлов,

N0 — нет признаков метастатического поражения регионарных лимфатических узлов,

N1 — имеется поражение регионарных лимфатических узлов метастазами.

M — отдаленные метастазы:

M0 — нет признаков отдаленных метастазов.

M1 — имеются отдаленные метастазы.

Таблица 2. Группировка по стадиям рака внутривенных желчных протоков

Стадия	T	N	M
0	Tis	0	0
IA	1a	0	0
IB	1b		
II	2	0	0
IIIA	3	0	0
IIIB	4	0	0
IV	Любая	Любая	1

Гистологическая градация

Gx — недостаточно данных для оценки

G1 — хорошо дифференцированная

G2 — умеренно дифференцированная

G3 — низкодифференцированная

1.3. Стадирование рака внепеченочных желчных протоков (в области ворот печени)

T — первичная опухоль:

Tx — недостаточно данных для оценки первичной опухоли;

T0 — первичная опухоль не определяется;

Tis — рак in situ (высокая степень дисплазии);

T1 — опухоль, ограниченная желчным протоком, с расширением до мышечного слоя или волокнистой (фиброзной) ткани;

- T2** — опухоль проникает за стенку желчного протока в окружающую жировую ткань, или опухоль проникает в соседнюю печеночную паренхиму
- T2a** — опухоль прорастает за пределы стенки протока с инвазией в окружающую жировую ткань;
- T2b** — опухоль прорастает в прилежащую паренхиму печени;
- T3** — опухоль прорастает в ветви воротной вены или печеночной артерии с одной стороны;
- T4** — опухоль прорастает в главный ствол воротной вены или ее ветви с обеих сторон; или инвазия общей печеночной артерии; или распространение опухоли на протоки 2-го порядка с обеих сторон; поражение протоков 2-го порядка с одной стороны с инвазией контралатеральной ветви воротной вены и печеночной артерии.
- N** — регионарные лимфатические узлы:
- NX** — недостаточно данных для оценки поражения лимфоузлов;
- N0** — нет признаков метастатического поражения регионарных лимфатических узлов;
- N1** — 1–3 пораженных лимфатических узлов, поражение лимфоузлов вдоль пузырного протока, общего желчного протока, печеночной артерии, задней панкреатодуоденальной и/или воротной вены;
- N2** — ≥ 4 пораженных лимфатических узлов из участков, описанных для N1.
- M** — отдаленные метастазы:
- M0** — нет отдаленных метастазов;
- M1** — есть отдаленные метастазы.

Таблица 3. Группировка по стадиям рака внепеченочных желчных протоков (в области ворот печени)

Стадия 0	Tis	N0	M0
Стадия I	T1	N0	M0
Стадия II	T2a — b	N0	M0
Стадия IIIA	T3	N0	M0
Стадия IIIB	T4	N0	M0
Стадия IIIC	Любая T	N1	M0
Стадия IVA	Любая T	N2	M0
Стадия IVB	Любая T	Любая N	M1

Гистологическая градация

Gx — недостаточно данных для оценки

G1 — хорошо дифференцированная

G2 — умеренно дифференцированная

G3 — низкодифференцированная

Модифицированная система стадирования Bismuth–Corlette классифицирует опухоли проксимальных желчных протоков на 4 типа в зависимости от степени вовлечения желчных протоков (табл. 4).

Таблица 4. Классификация Bismuth–Corlette (для рака проксимальных желчных протоков)

Тип I	Поражение общего печеночного протока
Тип II	Поражение слияния печеночных протоков
Тип IIIA	Поражение правого печеночного протока
Тип IIIB	Поражение левого печеночного протока
Тип IV	Поражение обоих печеночных протоков

1.4. Стадирование рака внепеченочных желчных протоков (дистальные — ниже впадения пузырного протока)

T — первичная опухоль:

Tx — недостаточно данных для оценки первичной опухоли;

T0 — первичная опухоль не определяется;

Tis — рак in situ (высокая степень дисплазии)

T1 — опухоль проникает в стенку протока на глубину менее 5 мм;

T2 — опухоль проникает в стенку протока на глубину 5–12 мм

T3 — опухоль проникает в стенку протока на глубину более 12 мм

T4 — инвазия опухоли в чревный ствол, верхнюю брыжеечную и/или общую печеночную артерии;

N — регионарные лимфатические узлы:

Nx — недостаточно данных для оценки поражения лимфоузлов;

N0 — нет признаков метастатического поражения регионарных лимфатических узлов;

N1 — 1–3 пораженных лимфатических узлов

N2 — ≥ 4 пораженных лимфатических узлов

M — отдаленные метастазы:

M0 — нет отдаленных метастазов;

M1 — есть отдаленные метастазы.

Таблица 5. Группировка по стадиям рака внепеченочных желчных протоков (дистальных)

Стадия 0	Tis	N0	M0
Стадия I	T1	N0	M0
Стадия IIA	T1 T2	N1 N0	M0 M0
Стадия IIB	T2 T3 T3	N1 N0 N1	M0 M0 M0
Стадия IIIA	T1 T2 T3	N2 N2 N2	M0 M0 M0
Стадия IIIB	T4 T4 T4	N0 N1 N2	M0 M0 M0
Стадия IV	Любая T	Любая N	M1

Гистологическая градация

Gx — недостаточно данных для оценки

G1 — хорошо дифференцированная

G2 — умеренно дифференцированная

G3 — низкодифференцированная

1.5. Анатомическая классификация

Рак билиарного тракта — это группа опухолей, развивающихся из эпителия внутри- и внепеченочных желчных протоков (холангиокарциномы), а также желчного пузыря. Термин холангиокарцинома подразумевает три типа опухолей с различными факторами риска, свойствами и лечебными подходами — это внутри- и внепеченочные опухоли, а также поражение желчных протоков ворот печени, относящееся к опухолям внепеченочной локализации (опухоль Клацкина). В связи со сложностью диагностики данного типа опухолей, особенностями морфологических свойств, сбора и оценки эпидемиологических данных, точная статистика как по истинной распространенности заболевания, так и по распределению опухолей в пределах билиарного тракта отсутствует или сильно разнится. Считается, что на опухоли билиарного тракта приходится около 3% от всех опухолей ЖКТ, внутривнутрипеченочные холангиокарциномы составляют около 10% случаев первичного рака печени, среди холангиокарцином на опухоль Клацкина приходится 50% случаев, из них на опухоли дистальной локализации — 40%, внутривнутрипеченочное поражение встречается в 10% случаев.

1.6. Гистологическая классификация

Более 90% опухолей желчных путей — эпителиальные аденокарциномы. Встречаются также плеоморфные, гигантоклеточные, аденосквамозные и кол-

лоидные карциномы. Другие типы, такие как плоскоклеточный, мелкоклеточный, саркомы и лимфомы встречаются крайне редко (менее 5% случаев). По морфологическим свойствам аденокарциномы желчных путей разделены на три типа:

- склерозирующий (скиррозный) — представляет собой тип опухоли с высоким уровнем десмопластической реакции, часто манифестирующий с диффузного утолщения протоков без формирования очерченной опухолевой массы; чаще развивается во внепеченочных желчных протоках, характеризуется сложностью верификации и низкой резектабельностью;
- нодулярный — чаще формируется в виде узлового циркулярного образования, суживающего проток; характеризуется высокими инвазивными свойствами и низкой резектабельностью;
- папиллярный (полипоидный) — представляет собой высокодифференцированную аденокарциному в виде полипоидного образования просвете желчного протока, приводящего к билиарной обструкции, с минимальной инвазией и отсутствием десмопластической реакции; данный тип опухоли характеризуется ранней манифестацией и высокой резектабельностью.

Нередко при холангиокарциномах происходит формирование сателлитов с их диссеминацией по желчным протокам. Поражение регионарных лимфатических узлов и периневральная инвазия чаще встречается при опухолях Клацкина и дистальных желчных путей.

2. ДИАГНОСТИКА

Основой диагноза билиарного рака является морфологическое исследование. Биопсия обязательна для подтверждения диагноза при отказе от хирургии и планируемой ЛТ или ХТ, а также в случаях сомнительной природы стриктур (например, хирургические вмешательства на протоках в анамнезе, первичный склерозирующий холангит, камни желчных протоков и т.д.). Морфологическая верификация не обязательна при планируемом хирургическом лечении. Решение о выполнении биопсии или обоснованном отказе от ее выполнения должно приниматься на мультидисциплинарном онкологическом консилиуме.

2.1 Обследование:

- Сбор жалоб и анамнеза.
- Врачебный осмотр, определение общего состояния по ECOG, общеклиническое обследование.
- Лабораторная диагностика (общий и биохимический анализы крови, определение онкомаркеров СА19-9, РЭА, АФП (для внутривеночного поражения)); следует учитывать, что уровень СА19-9 повышается при билиарной обструкции, гепатитах, холелитиазе, муковисцидозе и др.
- МРТ с контрастированием и МР-холангиопанкреатографией (МРХПГ).

- КТ грудной клетки, брюшной полости и малого таза с в/в контрастированием.
- Диагностическая лапароскопия; в связи с высокой частотой перитонеального диссеминирования данный метод позволяет отказаться от неоправданной лапаротомии у трети больных, у которых по результатам МРТ/КТ/ПЭТ-КТ процесс представляется резектабельным.
- УЗИ обладает высокой чувствительностью в выявлении расширения желчных протоков и определения уровня обструкции.
- Эндо-УЗИ и эндоскопическая ретроградная холангиопанкреатография (ЭРХПГ) — по показаниям; дополнительно к визуализации патологической зоны позволяют выполнить тонкоигольную биопсию или браш-биопсию для морфологической верификации опухоли; при недостаточной информативности ЭРХПГ возможно выполнение холангиоскопии (для прямой визуализации желчного протока) и биопсии. В случаях, когда опухолевое поражение недоступно эндоскопически, рекомендуется выполнение чрескожной чреспеченочной холангиографии (ЧЧХГ).
- ПЭТ/КТ — по показаниям. Не является адекватной заменой диагностической лапароскопии.

2.2. Особенности диагностики рака желчных путей

Диагностический поиск с подозрением на рак желчных путей следует начинать при билиарной обструкции (например, желтухе, изменении печеночных показателей холестатических свойств, расширении протоков при инструментальных исследованиях) в отсутствии ее альтернативного объяснения, например, холедохолитиаза или патологического образования головки поджелудочной железы. При выявлении несимптомных узловых образований в печени в первую очередь следует исключить метастазы опухолей других органов, а также доброкачественные и паразитарные образования печени. Холангиокарциному следует исключать у пациентов с изолированными образованиями печени, выявленными при инструментальных методах при нормальном уровне АФП, РЭА и СА19-9 (рис. 1). Поскольку к факторам риска развития внутripеченочной холангиокарцинома, помимо вирусных гепатитов В и С, первичного склерозирующего холангита, относится цирроз печени, образования, выявленные на фоне цирроза печени, следует дифференцировать между печеночно-клеточным раком, холангиокарциномой и холангиоцеллюлярным раком.

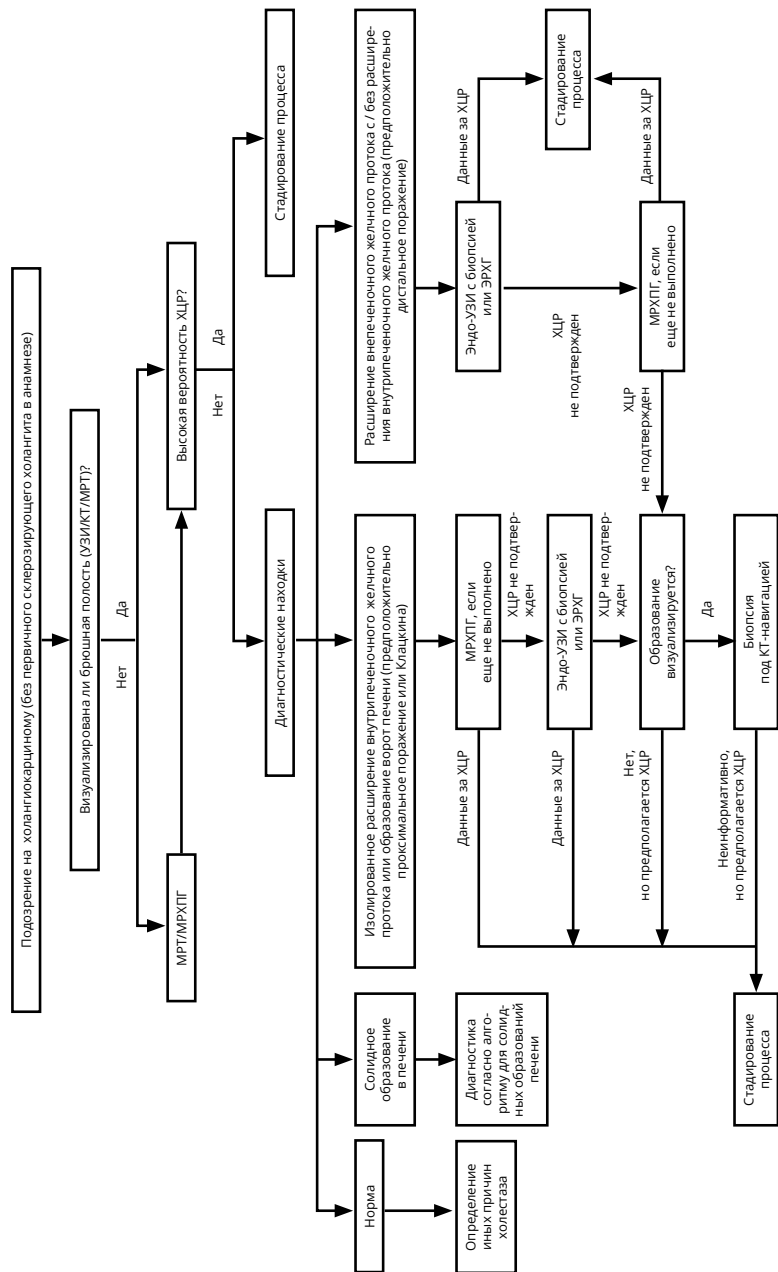


Рисунок 1. Алгоритм диагностики рака желчных протоков.

2.3. Особенности диагностики рака желчного пузыря

Пациенты с ранним раком желчного пузыря в большинстве случаев имеют неспецифические симптомы, схожие с холециститом. Почти в половине случаев диагноз устанавливается случайно в ходе/после холецистэктомии, выполняемой по поводу доброкачественного заболевания. При подозрении на рак желчного пузыря и планируемом хирургическом лечении предоперационное обследование должно включать в себя МР-холангиопанкреатографию для дифференцировки злокачественного и доброкачественного поражения желчного пузыря, а также КТ с в/в контрастированием для определения распространенности заболевания.

К факторам риска рака желчного пузыря относятся желчнокаменная болезнь (риск повышается по мере увеличения размера камней и длительности холелитиаза), полипы желчного пузыря более 1 см в диаметре, кальцинация органа, первичный склерозирующий холангит. К пациентам, имеющим факторы риска развития рака желчного пузыря, требуется дифференцированный подход. Очаговые изменения желчного пузыря размером более 20 мм следует исходно рассматривать как злокачественные, обследовать и лечить по программе лечения рака желчного пузыря. Регулярное выполнение УЗИ рекомендовано при полипах желчного пузыря размером 6–9 мм каждые 6 мес. в течение 1 года, далее ежегодно с резекцией полипов в случае увеличения их размеров (до 10–20 мм).

3. ЛЕЧЕНИЕ

3.1. Локализованные формы

Операция остается единственным методом, способным излечить пациента с опухолью билиарного тракта. Цель хирургического лечения — достижение R0-резекции, что ассоциируется с наибольшей выживаемостью. При внутрипеченочной холангиокарциноме не выполняется трансплантация печени из-за частого раннего прогрессирования.

3.1.1. При раке желчного пузыря

Резектабельны от 10 до 30% опухолей. При выявлении потенциально резектабельной опухоли показано выполнение резекции en bloc желчного пузыря с прилегающей паренхимой печени (анатомическая или неанатомическая резекция) и регионарных лимфоузлов или внепеченочных желчных протоков. При случайном выявлении рака желчного пузыря во время холецистэктомии или при T1b-стадии или большем поражении по результатам гистологического исследования рекомендуется выполнение повторной операции. Частота R0-резекций во время повторной операции варьируется вследствие дополнительных находок в ходе релапаротомии.

3.1.2. При опухоли Клацкина

Хирургические подходы определяются на основании стадирования по Bismuth – Corlette (табл. 4) и предполагают выполнение различных уровней резекции печени. Основными прогностическими факторами являются край резекции, наличие лимфоваскулярной инвазии и метастазов в лимфатических узлах.

3.1.3. При внутripеченочной холангиокарциноме

Операцией выбора является резекция печени, цель которой — достижение негативных краев, что ассоциируется с лучшей выживаемостью. Поражение регионарных лимфатических узлов является важнейшим прогностическим фактором. Другими прогностическими факторами являются размер первичной опухоли, степень дифференцировки, наличие сосудистой или периневральной инвазии, опухолевых сателлитов. Послеоперационная 5-летняя выживаемость варьирует от 20 до 43%.

3.1.3. При внепеченочной холангиокарциноме

Как правило, требуется выполнение резекции головки поджелудочной железы и лимфодиссекции, т.е. выполнение стандартной панкреатодуоденальной резекции. Основными прогностическими факторами являются поражение лимфатических узлов (N) и глубина инвазии опухоли (T). 5-летняя выживаемость при интактных лимфатических узлах составляет от 54–62%, при пораженных лимфатических узлах около 20%. Для внутри- и внепеченочной холангиокарциномы повышенный уровень CA19-9 связан с неблагоприятным прогнозом.

3.1.4. Адьювантная терапия

На основании единственного положительного исследования III фазы всем пациентам при отсутствии противопоказаний к ХТ рекомендовано назначение в адьювантном режиме капецитабина (6 мес.), применение которого улучшает показатели выживаемости для всех групп больных (табл. 6).

На основании ряда исследований II фазы пациентам с низкодифференцированными опухолями и/или множественным поражением лимфатических узлов может применяться полихимиотерапия (гемцитабин + цисплатин, гемцитабин + капецитабин) (табл. 6).

Тактика лечения пациентов с положительными краями резекции (R1 / R2) определяется индивидуально. Возможными опциями являются выполнение резекции, системная ХТ (согласно принципам лечения больных с метастатическим процессом) и/или ХЛТ с фторпиримидинами. Для пациентов с запланированной ХЛТ в сочетании с адьювантной ХТ оптимальная последовательность данных методик точно не определена. Однако, предпочтительным является начало лечения с четырех месяцев системной ХТ (капе-

цитабин или гемцитабин + cisплатин / капецитабин) с последующей ХЛТ, что позволяет избежать напрасной ЛТ у пациентов с ранним отдаленным метастазированием.

3.2. Местнораспространенный нерезектабельный процесс

Лечение большинства пациентов с нерезектабельным местно-распространенным процессом является паллиативным, а результаты лечения и прогнозы мало отличаются от таковых при диссеминированном процессе и, как правило, обусловлены быстро прогрессирующей билиарной обструкцией. Задачами паллиативной терапии являются облегчение соответствующей симптоматики и улучшение качества жизни. Поскольку существующая системная ХТ билиарного рака редко приводит к выраженному уменьшению размеров первичной опухоли, вероятность перевода первично нерезектабельного процесса в резектабельный невысока. Предоперационная ХТ оправдана в рамках клинических исследований.

3.2.1. Внутривенный местнораспространенный нерезектабельный билиарный рак

Возможными вариантами лечения местно-распространенной внутривенной карциномы являются системная ХТ, ХЛТ с последующей ХТ, а также нехирургические методы абляции / эмболизации. При погранично-резектабельной внутривенной холангиокарциноме инициация лечения возможна с системной ХТ с повторной оценкой резектабельности и принятием решения о хирургическом лечении.

При однозначной нерезектабельности локализованного поражения после завершения системной ХТ (гемцитабин + cisплатин или гемцитабин+оксалиплатин или гемцитабин + капецитабин) (табл. 6) может проводиться конформная ЛТ совместно с фторпиримидинами. Альтернативной опцией является проведение стереотаксической ЛТ.

Паллиативный эффект также может достигаться при трансартериальной химио (радио) эмболизации опухоли, радиочастотной или микроволновой абляции, однако преимущества данных методик перед ХЛТ не доказаны.

3.2.2. Внепеченочный местнораспространенный нерезектабельный билиарный рак

При внепеченочной холангиокарциноме возможно проведение системной ХТ (гемцитабин + cisплатин / оксалиплатин или гемцитабин + капецитабин) (табл. 6) со стереотаксической прецизионной конформной ХЛТ с фторпиримидинами. При желтухе, обусловленной обструкцией, ФДТ совместно со стентированием и / или дренированием имеет преимущество перед стентированием и / или дренированием в самостоятельном варианте, в том числе по показателям выживаемости и качеству жизни (рис. 2).

3.3. Метастатический процесс

Пациентам с неоперабельным или метастатическим процессом, осложненным желтухой, необходимо обеспечить желчеотток, что улучшает качество жизни больного и создает условия для проведения ХТ. При нарушении желчеотведения более чем в 25% случаев ХТ осложняется холангитом, чаще после реконструкции/дренирования/стентирования желчевыводящих путей. Лечение обострений холангита заключается в ранней АБ терапии (с учетом антибиотикограммы) при обеспечении адекватного оттока желчи.

Гипербилирубинемия $> 2-3$ ВГН, повышение уровня трансаминаз более, чем в 5–8 раз, признаки стойкого нарушения белково-синтетической функции печени (альбумин плазмы < 30 г/л), острый холангит являются только относительными противопоказания к ХТ. В случаях заболевания на фоне цирроза проведение ХТ сопряжено с высоким риском тяжелых осложнений.

3.3.1 Химиотерапия I линии

Комбинация гемцитабина с цисплатином определена стандартной схемой лечения в первой линии терапии нерезектабельного, рецидивирующего или метастатического рака желчевыводящих путей с достижением медианы продолжительности жизни 11,7 мес. при сравнении с 8,1 мес. при применении гемцитабина в монорежиме (табл. 6). Пациенты получают данное преимущество вне зависимости от возраста (моложе или старше 65 лет), локализации первичного очага (внутри- или внепеченочные желчные протоки, желчный пузырь), распространенности заболевания (местнораспространенный процесс или генерализованное заболевание), предшествующей терапии (хирургическое лечение или стентирование). Однако, пациенты с функциональным статусом ECOG 2 балла лучше переносят монотерапию гемцитабином или фторпиримидинами. Опционально у больных с нарушением функции почек (расчетный клиренс креатинина < 60 мл/мин.) может назначаться комбинация GemOx (табл. 6). У пациентов с нарушением функции почек цисплатин может быть заменен на оксалиплатин.

Комбинация гемцитабина и капецитабина является активной и хорошо переносимой опцией, о чем свидетельствует ряд исследований II фазы.

Монотерапия капецитабином, рекомендованная для лечения ослабленных пациентов, менее эффективна при холангиокарциноме, чем при раке желчного пузыря.

Оптимальная продолжительность первой линии терапии составляет 4–6 циклов с возможностью пролонгации лечения (при достижении и нарастании объективного ответа) либо до прогрессирования заболевания или развития выраженной клинически значимой токсичности.

3.3.2. Химиотерапия II линии

Оптимальная схема второй линии терапии не определена ввиду отсутствия сравнительных проспективных исследований. Лечение подбирается эмпирически с применением преимущественно препаратов, не применявшихся в первой линии. На основании единственного проспективного исследования III фазы большинству пациентов с прогрессированием на фоне терапии гемцитабином и цисплатином в качестве второй линии рекомендовано назначение оксалиплатина с фторурацилом (FOLFOX) (табл. 6), что приводит к статистически значимому увеличению показателей выживаемости в сравнении с плацебо.

В качестве терапии второй линии могут применяться также фторпиримидины в монорежиме, комбинация оксалиплатина с капецитабином или иринотекана с фторурацилом. Считается, что максимальное преимущество от второй линии ХТ получают пациенты с хорошим функциональным статусом (ECOG 0–1 балл), чувствительностью опухоли к первой линии ХТ, с безрецидивным периодом более 6 мес. и относительно низким уровнем СА19-9 (< 400 ед./мл). При длительном периоде (более 6 мес.) без прогрессирования после эффективной первой линии лечения возможно повторное использование гемцитабина с препаратом платины.

В ряде случаев при раке внутрипеченочных протоков в ходе ИГХ либо молекулярно-генетического исследования выявляется MSI-H/dMMR (табл. 7). В данной ситуации пациенты с высокой долей вероятности могут получить пользу от применения пембролизумаба, в том числе с достижением длительных ответов. Эффективность пембролизумаба в первой линии терапии не изучена, препарат рекомендован к применению в качестве второй и последующих линий терапии.

Таблица 6. Рекомендуемые режимы лекарственной терапии билиарного рака

Название режима	Схема лечения
Гемцитабин	Гемцитабин 1000 мг/м ² в/в в 1-й, 8-й и 15-й дни каждые 28 дней
Капецитабин	Капецитабин по 1250 мг/м ² × два раза в день внутрь в 1-й — 14-й дни каждые 21 день
GemCis	Гемцитабин 1000 мг/м ² в/в в 1-й и 8-й дни + цисплатин 25 мг/м ² в 1-й и 8-й дни каждые 21 день
GemOx	Гемцитабин 1000 мг/м ² в/в в 1-й и 8-й дни + оксалиплатин 100 мг/м ² в/в 2-часовая инфузия во 2-й день каждые 21 день
GemCap	Гемцитабин 1000 мг/м ² в/в в 1-й и 8-й дни + капецитабин по 625 мг/м ² × два раза в день внутрь в 1-й — 14-й дни каждые 21 день
CapOx	Капецитабин по 1000 мг/м ² × два раза в день внутрь в 1-й — 14-й дни + оксалиплатин 130 мг/м ² в/в 2-часовая инфузия в 1-й день каждые 21 день
FOLFOX	Оксалиплатин 85 мг/м ² в/в 2-часовая инфузия в 1-й день + кальция фолинат 400 мг/м ² в/в в течение 2 часов параллельно оксалиплатину с последующим болюсом 5-фторурацила 400 мг/м ² и 46-часовая инфузия 5-фторурацила 2400 мг/м ² (1200 мг/м ² в сутки) каждые 14 дней

Название режима	Схема лечения
FOLFIRI	Иринотекан 180 мг/м ² , 90-минутная инфузия в 1-й день, кальция фолиат 400 мг/м ² в течение 2 часов параллельно иринотекану с последующим болюсом 5-ФУ 400 мг/м ² и 46-часовая инфузия 5-ФУ 2400 мг/м ² (1200 мг/м ² в сутки). Каждые 14 дней.
Пембролизумаб (только для MSI-H/dMMR опухолей)	Пембролизумаб 200 мг в/в капельно (30-минутная инфузия) 1 раз в 3 нед. длительно (до двух лет)

Нередко при опухолях билиарного тракта обнаруживаются другие активирующие онкогенные изменения, чувствительные к молекулярно-направленной терапии (табл. 7).

Таблица 7. Частота онкогенных изменений при билиарном раке

Изменения	Внутрипеченочная холангиокарцинома	Внепеченочная холангиокарцинома	Желчный пузырь	Комментарий
BRAF V600E (%)	3	2	1	Объективный ответ — 41% при anti-BRAF/MEK
HER2 (%)	3–4	11	16	Объективный ответ ≈ 40% при anti-HER2
MSI-H/dMMR (%)	10	3–5	3–5	Объективный ответ — 30–50% при anti-PD1

Рекомендуемый алгоритм лечения билиарного рака в зависимости от степени распространенности представлен на рис. 2.

3.4. Билиарная гипертензия

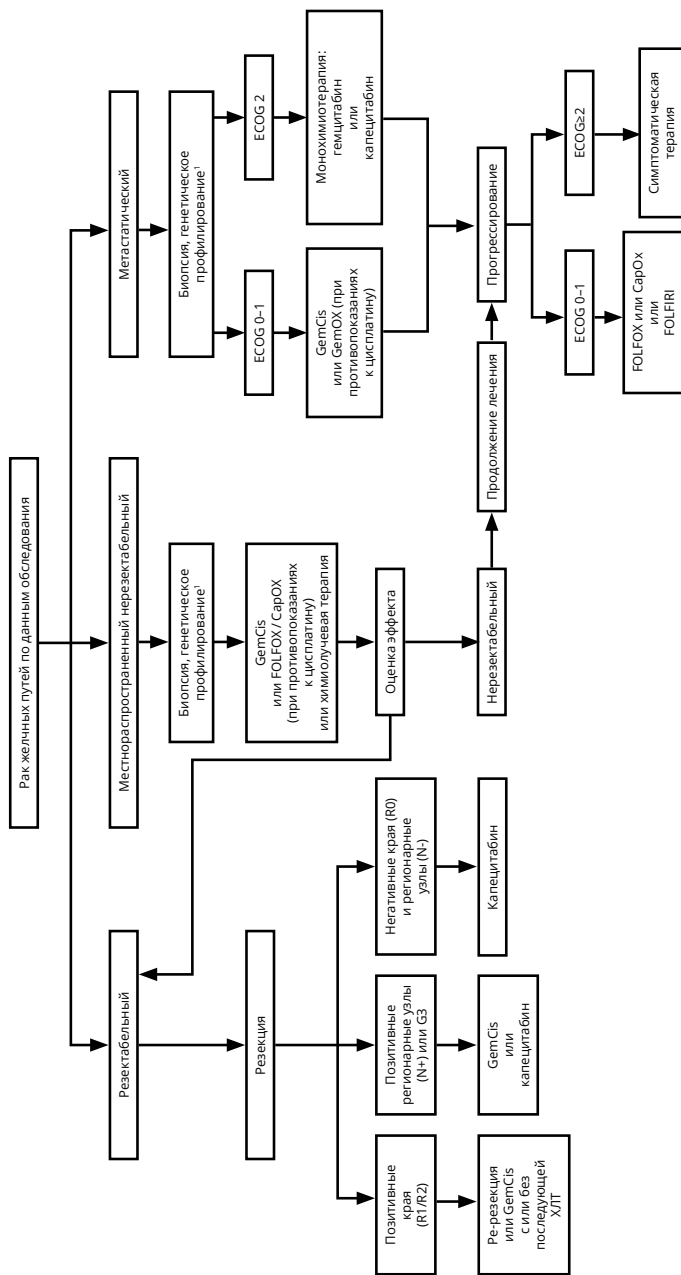
Тактика отведения желчи у онкологических больных с механической желтухой опухолевой этиологии учитывает перспективы противоопухолевого лечения, ожидаемую продолжительность жизни пациента, локализацию и распространенность блока желчеоттока и степень нарушения функции печени. С учетом возможности внутрипротокового лечения опухолей (ФДТ, брахитерапия) и частой необходимости длительного доступа к желчным протокам купирование желчной гипертензии, по сути, является первым этапом для последующих диагностических и лечебных процедур. При определении показаний к желчеотведению необходимо соотносить риски вмешательства и предполагаемую клиническую пользу.

В большинстве случаев адекватным методом желчной декомпрессии является выполнение чрескожной чреспеченочной холангиостомии (одно/двухсторонней в зависимости от уровня блока и степени разобщения внутривнутрипеченочных протоков) либо, при высоком риске развития тяжелых осложнений, эндоскопическая транспапиллярная установка съемного пластикового стента.

Имплантация саморасширяющихся металлических стентов в область опухолевой стриктуры оправдана, когда нет сомнений в диагнозе, отсутствуют перспективы противоопухолевого лечения и ожидаемая продолжительность жизни больного не превышает 3 мес. Однако, в зависимости от протяженности стриктуры и ее локализации, вопрос установки саморасширяющегося металлического стента может обсуждаться и при иных клинических состояниях.

4. НАБЛЮДЕНИЕ

Целью активного наблюдения является выявление раннего местного прогрессирования, предполагающего возможность применения локальных методов лечения. Известно, что до 65% рецидивов заболевания случаются в первые 2 года наблюдения и лишь 5% рецидивов диагностируются спустя 3 года. Эти данные подтверждают целесообразность активного наблюдения: КТ органов грудной клетки, брюшной полости и малого таза с в/в контрастированием, онкомаркеры (если были повышены до операции) каждые 6 мес. в первые 2 года, далее — ежегодно в течение 3 лет; при невозможности выполнения КТ — применение УЗИ и рентгенографии.



¹ Включает в себя определение HER2, MSI, BRAF. При выявлении изменений рекомендовано проведение онкологического консилиума для определения показаний к соответствующей молекулярно-направленной терапии.

Рисунок 2. Алгоритм лечения рака желчных путей.