

ПРАКТИЧЕСКИЕ РЕКОМЕНДАЦИИ ПО ДИАГНОСТИКЕ, ЛЕЧЕНИЮ И НАБЛЮДЕНИЮ БОЛЬНЫХ ГАСТРОИНТЕСТИНАЛЬНЫМИ СТРОМАЛЬНЫМИ ОПУХОЛЯМИ (GIST)

I. ДИАГНОСТИКА

Диагноз устанавливается на основании:

- клинической картины,
- эндоскопических данных,
- компьютерной томографии с внутривенным контрастированием,
- результатов морфологического исследования биоптата, либо морфологического исследования удаленной опухоли.

При стадировании заболевания должна быть использована система TNM с последующей группировкой по стадиям (7-е издание 2010).

В заключительном гистологическом заключении указываются:

- размер опухоли,
- локализация,
- морфологический вид,
- митотический индекс (количество митозов в 50 полях зрения при большом увеличении).

Иммуногистохимическое исследование опухоли с определением экспрессии CD 117 является необходимым при подтверждении диагноза.

При локализации опухоли в желудке эндоскопическая предоперационная биопсия предпочтительнее чрескожной. При невозможности верификации диагноза и убедительных клинических и эндоскопических признаков локализованных форм ГИСО предоперационной морфологической диагностикой можно пренебречь, если не планируется предоперационная терапия иматинибом. При впервые выявленной метастатической болезни необходимо подтверждение диагноза морфологическим и иммуногистохимическим исследованием.

Магниторезонансная томография выполняется при локализации опухоли в малом тазу (опухоли прямой кишки).

Целесообразно уточнение мутационного статуса опухоли с определением наличия мутаций в генах KIT (экзоны 9,11), PDGFRA (экзоны 12,14,18, D842V) или констатация отсутствия мутации (дикий тип, WT). Факторы прогноза для гастроинтестинальных стро-

мальных опухолей – размер, локализация, митотический индекс, разрыв капсулы – представлены в таблице 1.

Мутационный статус также обладает прогностическим значением (пациенты с мутацией в 11 экзоне гена KIT лучше отвечают на лечение и обладают благоприятным прогнозом).

Позитронноэмиссионная томография (ПЭТ) выполняется для оценки метаболического эффекта лечения, а также может применяться при сомнительных результатах компьютерной томографии.

Таблица 1. Риск прогрессирования заболевания (по Н. Joensuu 2008).

Риск	Размер опухоли, см	Митотический индекс	Локализация опухоли
Очень низкий	<2	≤ 5	Любая
Низкий	2.1-5.0	≤ 5	Любая
Промежуточный	2.1-5.0	>5	Желудок
	<5.0	6-10	Любая
	5.1-10.0	≤ 5	Желудок
Высокий	Любой	Любой	Разрыв опухоли
	> 10	Любой	Любая
	Любой	> 10	Любая
	>5.0	>5	Любая
	2.1-5.0	>5	Вне желудка
5.1-10.0	≤ 5	Вне желудка	

2. ЛЕЧЕНИЕ

Основным методом лечения локализованных и местно-распространенных форм гастроинтестинальных стромальных опухолей является хирургическое лечение, а при рецидиве или метастатической болезни – таргетная терапия иматинибом.

2.1. ЛЕЧЕНИЕ ЛОКАЛИЗОВАННЫХ ФОРМ GIST

При небольших размерах опухоли, менее 1-2 см, на основании клинической картины допустимо динамическое наблюдение, однако необходимо принимать во внимание потенциальный риск прогрессирования с учетом результатов морфологического исследования (факторов риска) при отказе от активной хирургической тактики.

При размерах опухоли более 2 см показано оперативное лечение. Допустимо выполнение экономных резекций при отступлении от края опухоли на 1-2 см.

Лимфодиссекция при неувеличенных лимфоузлах не проводится. Лапароскопические операции могут выполняться при небольших размерах опухоли в высокоспециализированных учреждениях при минимальном риске интраоперационного разрыва капсулы. Профилактическая резекция большого сальника как основной локализации перитонеальных метастазов оправдана, однако рандомизированных исследований по эффективности профилактической оментэктомии не проводилось. Эндоскопические операции при локализации в желудке нецелесообразны в связи с сомнительной возможностью радикального иссечения «ножки» опухоли. При нерадикальной операции (R1, R2) следует рассмотреть вопрос динамического наблюдения, повторной операции или таргетной терапии иматинибом.

При локализации опухоли в пищеводе, области кардии, двенадцатиперстной кишке и прямой кишке показана предоперационная терапия с целью уменьшения размеров и попытки выполнения органосохранной операции.

При сомнительной резектабельности опухоли целесообразно предоперационное лечение иматинибом в течение 6-12 месяцев.

После радикальной операции с низким риском прогрессирования показано динамическое наблюдение.

При промежуточном и высоком риске прогрессирования показана адъювантная терапия иматинибом в течение одного или трех лет, соответственно.

При назначении адъювантной терапии, либо лечении неоперабельных и метастатических опухолей необходимо учитывать наличие ГИСО, резистентных к таргетной терапии (мутация D842V в гене тромбоцитарного фактора роста, встречаемость – менее 5%).

2.2. ЛЕЧЕНИЕ НЕРЕЗЕКТАБЕЛЬНЫХ ОПУХОЛЕЙ ПРИ РЕЦИДИВЕ ИЛИ МЕТАСТАТИЧЕСКОЙ БОЛЕЗНИ

При нерезектабельных опухолях, рецидиве или метастатической болезни основной метод лечения – таргетная терапия иматинибом 400 мг в сутки.

При выявлении мутации в 9 экзоне гена KIT рекомендован иматиниб 800 мг/сутки (достоверно увеличивает время до прогрессирования без статистически значимого улучшения общей выживаемости)

При исходно нерезектабельных опухолях у больных с эффектом в результате терапии целесообразна оценка радикального хирургического лечения через 6-12 месяцев после начала терапии.

При изолированном поражении печени возможно выполнение радиочастотной термоабляции, либо резекция (R0) печени.

При мультифокальном прогрессировании хирургическое лечение не улучшает результаты выживаемости по сравнению с лекарственным лечением.

При прогрессировании заболевания на фоне приема иматиниба, либо резистентности показана терапия второй линии – сунитинибом (Сутентом). Проведение

химиотерапии, гормонотерапии или других видов лекарственного лечения считается неэффективным.

Лучевая терапия может быть назначена при костных метастазах.

При хирургических осложнениях течения метастатической болезни (разрыве опухоли, кишечной непроходимости, кровотечении) выполняются общепринятые хирургические мероприятия с продолжением таргетной терапии.

3. НАБЛЮДЕНИЕ

После радикальных операций для раннего выявления метастазов и для оценки эффективности терапии метастатической болезни должна применяться компьютерная томография с внутривенным контрастированием органов брюшной полости и малого таза.

При компьютерной томографии должны быть оценены не только размеры опухолевых очагов, но и плотность. Формальное увеличение размеров опухоли без оценки плотности не всегда означает прогрессирование.

Ультразвуковое исследование может применяться при невозможности проведения компьютерной томографии для оценки появления новых очагов, но не является надежным методом для мониторинга эффективности терапии метастатической болезни.

При низком риске прогрессирования после радикальных операций компьютерная томография проводится один раз в 6-12 месяцев в течение 5 лет. Компьютерная томография при промежуточном и высоком риске проводится каждые 6 мес. на протяжении 5 лет. Окончательные частота и сроки пока не определены.

Позитронная эмиссионная томография выполняется для оценки метаболической активности первичной опухоли или метастазов, но не является рутинным методом.

Рисунок 1. Алгоритм лечения больных операбельными формами GIST.

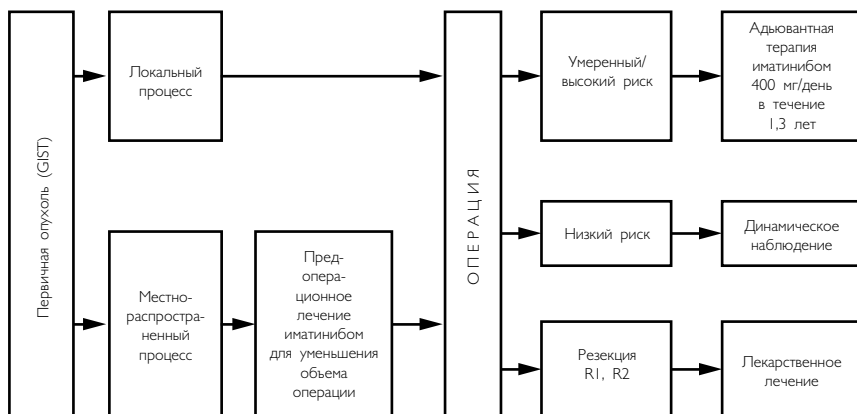


Рисунок 2. Алгоритм лечения больных неоперабельными и метастатическими GIST.